Aus dem Institut für Veterinär-Anatomie

-Histologie und -Embryologie der

Justus-Liebig-Universität Giessen

Topographische Anatomie der Hintergliedmaße beim Habicht

(*Accipiter gentilis* Linne´, 1758)

Inaugural- Dissertation

zur Erlangung des Doktorgrades

beim Fachbereich Veterinärmedizin

der Justus-Liebig-Universität Giessen

Eingereicht von

Katrin Wendt

Giessen 2000

Aus dem Institut für Veterinär-Anatomie,

-Histologie und -Embryologie der

Justus-Liebig-Universität Giessen

Betreuer Prof. Dr. G. Hummel

Topographische Anatomie der Hintergliedmaße beim Habicht

(*Accipiter gentilis* Linne´, 1758)

Inaugural- Dissertation

zur Erlangung des Doktorgrades

beim Fachbereich Veterinärmedizin

der Justus-Liebig-Universität Giessen

Eingereicht von

Katrin Wendt

Tierärztin aus Wetzlar

Giessen 2000

Mit Genehmigung des Fachbereichs Veterinärmedizin

der Justus-Liebig-Universität Giessen

Dekan: Prof. Dr. Dr. h. c. H. Bostedt

1. Berichterstatter: Prof. Dr. G. Hummel

2. Berichterstatter: Prof. Dr. K. Bonath

Tag der mündlichen Prüfung: 08.05.2000

Inhaltsverzeichnis

I. Einleitung 1
II. Literaturübersicht 2
1. Bewegungsapparat der Beckengliedmaße 2
1.1 Knochen der Beckengliedmaße 3
1.2 Muskulatur der Beckengliedmaße 4
1.3 Arterien der Beckengliedmaße 7
1.4 Venen der Beckengliedmaße 9
1.5 Nerven der Beckengliedmaße 10
III. Material und Methoden 13
1. Material 13
2. Herstellung der Muskelpräparate 13
3. Herstellung der Gefäßausgüsse 14
4. Messungen der Griffweiten und Klauenlängen 15
5. Dokumentation 15
IV. Ergebnisse 16
1. Muskulatur der Beckengliedmaße 16
1.1 Lateralansicht 16
1.2 Medialansicht 25
1.3 Lateralansicht der tiefen Strukturen 33
2. Arterien der Beckengliedmaße 38
3. Venen der Beckengliedmaße 40
4. Topographische Übersicht und Röntgenaufnahme 44
5. Messungen der Zehen der Hintergliedmaße 49
V. Diskussion 52
VI. Zusammenfassung 57
VII. Summary 59
VIII. Literaturverzeichnis 60

I. EINLEITUNG

In den letzten Jahren ist das Interesse an exotischen Tieren stetig gewachsen und somit auch deren Hobbyhaltung. Der Tierarzt sieht sich vor immer neue Aufgaben gestellt.

Das Bewußtsein zur Erhaltung heimischer Wildtiere ist gestiegen, dementsprechend existieren auch zunehmend Wildtierauffang- und Auswilderungsstationen. Verunfallte Greifvögel werden meist von verantwortungsbewußten Menschen zum nächsten Tierarzt gebracht. Dieser muß dann vorab entscheiden, ob ein Therapieversuch sinnvoll erscheint oder nicht, d.h. ob die Möglichkeit besteht, den Vogel später wieder auszuwildern oder ob er im Rahmen eines Zuchtprogramms der Vermehrung seiner Art dienen kann oder sogar euthanasiert werden muß (WOLFING 1985 a, b; HUBER 1986; TROMMER 1993). Einrichtungen, die auf Greifvögel spezialisiert sind, findet man nicht häufig.

Greifvögeln insgesamt wird großes Interesse entgegengebracht. Sie bestechen u.a. durch ihre Größe, Gestalt und ihren auffälligen Beuteerwerb. Deswegen werden sie auch heute noch zur Jagd verwendet (ISENBÜGEL 1988). Aufgrund gesetzlicher Bestimmungen sind in Deutschland nur noch drei Greifvogelarten für die Beizjagd zugelassen. Dies ist zu über 90% der Habicht, dann der Steinadler und der Wanderfalke (HEIDENREICH 1988). Habichte genießen bei Falknern ein hohes Ansehen als Beizvogel, weil sie unter anderem mit höchster Anfangsgeschwindigkeit und überaus wendigem Flug ihre Beute aus dem Start über nur kurze Strecken hinweg verfolgen und schlagen (Brüll 1970 ; FISCHER 1995).

Die vorliegende Arbeit soll einen Überblick über die topographisch-anatomischen Strukturen der Hintergliedmaße beim Habicht vermitteln, da einer der häufigsten Gründe, aus denen Wildvögel zum Tierarzt verbracht werden, Verletzungen, insbesondere Frakturen, der Hintergliedmaße und des Flügels sind (CONZEMIUS and KOPF 1991; SCHUSTER 1996).

Den praktizierenden Tierärzten und Klinikern sollen dadurch die Diagnostik und Therapie erleichtert werden. Die Beschreibung und detailgetreue Darstellung der Knochen, Muskeln, Nerven und Blutgefäße sollen helfen, die Behandlung zu optimieren und Grundlagen für operative Eingriffe an der Hinterextremität von Habichten zu schaffen.

II. LITERATURÜBERSICHT

Literatur über die topographische Anatomie der untersuchten Spezies (*Accipiter gentilis* Linne´, 1758) konnte bis auf einen Fall nicht gefunden werden.

Lediglich GADOW und SELENKA (1891) erstellen detaillierte Beschreibungen von den verschiedensten Vögeln in Bezug auf Muskeln, Nerven und Gefäße. Als Einzige fertigen sie eine Abbildung der Flügelmuskulatur des Habichts an. GEORGE und BERGER (1966) vergleichen die Muskulatur bei Accipitridae (habichtsartigen Vögeln), Falconidae (Falken), Strigidae (Eulen) und bei verschiedenen anderen Arten.

Im folgenden wird die Anatomie der Hintergliedmaße anhand der vorhandenen, sich im wesentlichen auf das Hausgeflügel beziehenden Literatur (HERZOG 1968; KING and MC LELLAND 1979-1984; VOLLMERHAUS 1992; SALOMON 1993; BAUMEL 1993) kurz besprochen.

1. Bewegungsapparat der Beckengliedmaße

Da die Schultergliedmaße der Vögel zum Flügel umgestaltet ist, muß die Beckengliedmaße alleine die Fortbewegung am Boden, die Aufrechterhaltung des Gleichgewichtes im Stand sowie, je nach Vogelart, weitere spezielle Aufgaben wie Klammern, Klettern, Greifen, Scharren

und Schwimmen übernehmen. Der Körperschwerpunkt liegt bei den Vögeln relativ tief, etwa in Höhe der Kniegelenke. Der Körper kann so besser ausbalanciert werden.

1.1 Knochen der Beckengliedmaße

Die Knochen der Beckengliedmaße bestehen aus **Femur, Patella, Tibiotarsus, Fibula, Tarsometatarsus** und den **Digiti pedis.** Der **Femur** artikuliert über das Caput femoris mit dem Acetabulum. Am Übergang vom Collum femoris zum Trochanter femoris befindet sich eine kleine Gelenkfläche, die mit dem Antitrochanter des Darmbeines artikuliert. Diese zusätzliche Verbindung gibt erhöhte Stabilität und unterstützt das Abfedern beim Landen. Vom Trochanter femoris zieht die Crista trochanteris nach distal.

Eine **Patella** ist bei den meisten Vögeln ausgebildet, sie gleitet im Sulcus patellaris des Femurs. Durch die Verschmelzung der Tibia mit der proximalen Reihe der Tarsalknochen ist der **Tibiotarsus** entstanden. Proximal trägt er eine laterale und eine mediale Gelenkfläche zur Artikulation mit den Femurcondylen. Zwei Knochenleisten befinden sich am proximalen Tibiotarsus, die Crista cnemialis cranialis und lateralis. Distal bilden zwei Condylen die Artikulationsflächen mit dem Tarsometatarsus. Die **Fibula** artikuliert über ihr breites Caput sowohl mit dem Femur, als auch mit dem Tibiotarsus. Das Corpus fibulae endet im distalen Drittel des Tibiotarsus spitz mit der Spina fibulae. Der **Tarsometatarsus** ist entstanden aus der Verschmelzung der distalen Reihe der Ossa tarsi mit den Ossa metatarsalia II, III und IV. Nur das Os metatarsale I bleibt selbständig und ist durch Bänder mit dem Tarsometatarsus verbunden. Außer bei Lauf- und Stelzvögeln ist der Tarsometatarsus immer kürzer als der Tibiotarsus. An der Extremitas proximalis befinden sich zwei Gelenkflächen für die Condylen des Tibiotarsus. Lateral und medial ist das Corpus des Tarsometatarsus nur von Haut bedeckt, dorsal und plantar verlaufen die Muskeln der Zehenstrecker und -beuger bzw. deren Sehnen. Im

proximalen Bereich befindet sich an der kaudalen Fläche der Hypotarsus. Er formt drei Knochenleisten zur Führung der Zehenbeugesehnen. Der Tarsometatarsus endet in drei Gelenkrollen mit Gelenkflächen (Trochlea metatarsi II, III, IV) für die proximalen Phalangen der Zehen.

Bei den meisten Vögeln sind vier **Digiti pedis** ausgebildet (Digitus I-IV), die in dieser Reihenfolge aus zwei bis fünf Phalangen bestehen. Allen Zehen ist ein Grundglied (Phalanx proximalis) und ein Krallenbein (Phalanx distalis) eigen. Dazu ist die zweite Zehe mit einem Zwischenglied (Phalanx intermedia), die dritte Zehe mit zwei und die vierte Zehe mit drei Zwischengliedern ausgestattet. Digitus I zeigt nach caudal, die übrigen Digiti weisen meist nach cranial (anisodactyler Fuß). Bei den Psittaciformes ist jedoch der Digitus IV auch nach caudal gerichtet (zygodaktyler Fuß; VOLLMERHAUS 1992).

1.2 Muskulatur der Beckengliedmaße

Da bei Vögeln das Becken fest mit der Wirbelsäule verbunden ist, benötigen sie keine Beckengürtelmuskeln.

Muskeln am Becken und Oberschenkel:

Der **Musculus iliotibialis cranialis** ist ein bandartiger Muskel, der die craniale Begrenzung des Oberschenkels bildet. Er dient als Vorführer der Gliedmaße, Beuger des Hüftgelenks und Strecker des Kniegelenks. Die laterale Begrenzung des Oberschenkels übernimmt der **Musculus iliotibialis lateralis**, der in eine *Pars praeacetabularis* (Beuger des Hüftgelenks und Strecker des Kniegelenks) und eine *Pars postacetabularis* (Strecker des Hüftgelenks und Beuger des Kniegelenks) zerfällt.

Die **Musculi femorotibiales** sind eine Gruppe von selbständigen Muskeln, die sich um den Oberschenkel gruppieren und in drei Teile gegliedert werden. Alle drei strecken das Kniegelenk. Ein weiterer Strecker des Kniegelenks ist der **Musculus ambiens.** Zur Innenrotation des Oberschenkels dient der **Musculus iliotrochantericus cranialis, caudalis** und **medius.**

Der **Musculus obturatorius medialis** liegt innen im Becken, der **Musculus obturatorius lateralis** befindet sich außen am Becken. Ein weiterer Strecker des Hüftgelenks und Adduktor des Oberschenkels ist der **Musculus puboischiofemoralis**. Er unterteilt sich in eine Pars lateralis und medialis. Die **Musculi iliofemoralis internus** und **externus** dienen zur Steuerung der Rotation des Hüftgelenks. Ein kräftiger Beuger des Kniegelenks und Strecker des Hüftgelenks ist der **Musculus iliofibularis**. Er ist in seinem proximalen Teil vom Musculus iliotibialis lateralis bedeckt und tritt distal unter ihm kaudal hervor. Er wird durch das *Retinaculum musculi iliofibularis* in der Kniekehle gehalten. Ein weiterer Strecker mit gleichzeitiger Innenrotation des Hüftgelenks ist der **Musculus ischiofemoralis**. Ein Nieder- und Seitwärtszieher des Schwanzes ist der **Musculus caudoiliofemoralis** mit seiner *Pars caudofemoralis* und *iliofemoralis.* Der **Musculus flexor cruris medialis** bildet die caudomediale Begrenzung des Oberschenkels und der **Musculus flexor cruris lateralis** die caudale. Beide beugen das Kniegelenk.

<u>Strecker des Intertarsalgelenks und Beuger der Zehen:</u>

Die **Musculi flexores perforantes et perforati digiti II et III** ziehen mit ihren Endsehnen zur 2. und 3. Zehe. Dort durchbohren diese Sehnen jeweils eine andere und werden anschließend selbst durchbohrt. Sie beugen die entsprechende Zehe und strecken das Sprunggelenk. Weitere Zehenbeuger und Strecker des Sprunggelenks sind die **Musculi flexores perforati.** Sie ziehen zur 2., 3. und 4. Zehe.

Der größte und kräftigste Muskel des Unterschenkels ist der **Musculus gastrocnemius**. Er liegt caudolateral und setzt sich aus drei Köpfen zusammen. Zur Stabilisierung des Fibulakopfes dient der **Musculus popliteus**. Er besitzt z.B. bei der Taube die Größe und Form eines Reiskorns. Der **Musculus flexor hallucis longus** ist ein Strecker des Tarsalgelenks und ein Beuger der 1. Zehe. Je nach Verbindung zur Endsehne des Musculus flexor digitorum longus kann er auch mehr oder weniger die 2., 3. und 4. Zehe beugen. Der eigentliche Beuger der 2., 3. und 4. Zehe ist jedoch der **Musculus flexor digitorum longus**. Ein besonderer Strecker der 1. Zehe ist der **Musculus flexor hallucis brevis.** Er ist bei Huhn und Taube der kräftigste Muskel des Tarsometatarsus. Ein Adduktor der 2. Zehe ist der **Musculus adductor digiti II**. Die 4. Zehe wird vom **Musculus abductor digiti IV** abduziert. Der **Musculus lumbricalis** spannt die Beugesehnen und verhindert, daß sie zu stark gequetscht werden.

Beuger des Intertarsalgelenks und Strecker der Zehen:

Vom Musculus fibularis longus bedeckt, findet sich auf der kraniolateralen Fläche des Unterschenkels der **Musculus tibialis cranialis**. Er hat zwei Köpfe und beugt das Sprunggelenk. Der tiefste der cranialen Unterschenkelmuskeln ist der **Musculus extensor digitorum longus**. Er spaltet sich in drei Endsehnen und zieht jeweils an die 2., 3. und 4. Zehe. Die proximalen zwei Drittel des Unterschenkels werden craniolateral vom **Musculus fibularis longus** bedeckt. Er streckt das Sprunggelenk und unterstützt die Wirkung des Musculus flexor perforatus digiti III. Zwei besondere Strecker der 3. und 4. Zehe sind der **Musculus extensor brevis digiti III** und **IV**. Zur Innenrotation des Sprunggelenks dient der **Musculus fibularis brevis**. Am Krallenbein der ersten Zehe endet der **Musculus extensor hallucis longus** und fungiert als Strecker der ersten Zehe. Als letzter Muskel wäre noch der **Musculus abductor digiti II** zu nennen, ein schlanker Muskel, der die zweite Zehe abduziert.

1.3 Arterien der Beckengliedmaße

Die Aorta wird beim Vogel in die Aorta ascendens, den Arcus aortae und in die Aorta descendens unterteilt. Zwei paarige Seitenäste, die die Aorta descendens caudal verlassen, versorgen die Hinterextremität.

Die **Arteria iliaca externa** verläßt die Aorta in Höhe des präazetabulären Synsakrums. Mit Erreichen des seitlichen Darmbeinrandes entläßt sie caudal die **Arteria pubica**. Bei Erreichen der Medialfläche des Oberschenkels wird die Arteria iliaca externa zur Arteria femoralis. Dieser entspringt nahezu auf gleicher Höhe die **Arteria coxae cranialis** zur Versorgung der caudodorsalen Oberschenkelmuskulatur, und die **Arteria femoralis cranialis** zu den Iliotibialmuskeln. Die dünne Fortsetzung der Stammarterie wird nun als **Arteria femoralis medialis** bezeichnet. Diese steigt an der Innenseite des Oberschenkels bis zur Höhe des Kniegelenks ab und verliert sich dann in einer Anastomose mit der starken Arteria poplitea. Die Fortsetzung der Arteria iliaca externa als Hauptarterie der Hinterextremität ist beim Vogel, im Gegensatz zum Säuger, nicht vorhanden. Diese Aufgabe wird von der **Arteria ischiadica** und ihren weiterführenden Ästen übernommen. Diese verläßt etwa in Höhe des Hüftgelenks die Aorta. Bevor sie durch das Foramen ilioischiadicum tritt, entläßt sie meistens noch die **Arteria renalis media** und die **Arteria renalis caudalis** für die entsprechenden Nierenabschnitte. Kurz nach dem Durchtritt durch das Foramen ilioischiadicum werden die **Arteria coxae caudalis** und die kurze **Arteria trochanterica** abgegeben. Die erste zieht zum caudoventralen Beckenrand, letztere craniodorsal zum Becken.

Im weiteren Verlauf der Oberschenkelmuskulatur entspringen einige Seitenäste. Die wichtigsten sind die **Arteria circumflexa femoris lateralis**, die einen Halbring in der Oberschenkelmuskulatur bildet. Weiter caudal versorgen die **Arteria femoralis proximocaudalis** und die **Arteria femoralis distocaudalis** die Muskulatur. Im unteren Drittel

des Femurs entspringt aus der Arteria ischiadica die **Arteria suralis**, die zur Versorgung der Haut und Muskulatur des Unterschenkels die **Arteria suralis medialis et lateralis** und die **Arteria cutanea cruralis caudalis** entläßt. Bei Erreichen der Kniekehle wird die Stammarterie als **Arteria poplitea** bezeichnet. Sie umfaßt zusammen mit der **Arteria genicularis lateralis et medialis** das Kniegelenk. Die mediale Kniegelenksarterie anastomosiert mit der Arteria femoralis medialis aus der Arteria iliaca externa. Als weiterer Ast verläuft die **Arteria tibialis medialis** an der Medialseite des proximalen Tibiotarsus. Etwas tiefer gelegen erstreckt sich die **Arteria tibialis caudalis** über ca. zwei Drittel des Unterschenkels. Die **Arteria fibularis** zieht craniodistal zu den Sprunggelenksbeugern und den Zehenstreckern. BAUMEL (1993) unterteilt diese Arterie bei der Taube noch weiter in die *Arteria fibularis superficialis* und die *Arteria fibularis profunda*. Die Fortsetzung der Arteria poplitea als Stammgefäß der Fußarterien bildet die **Arteria tibialis cranialis**. Kurz nachdem sie das Foramen interosseum distale passiert hat, entläßt sie die kleine **Arteria interossea**. Ab der Sprunggelenksbeuge läuft die Arteria tibialis cranialis auf der Dorsalfläche des Tarsometatarsus als **Arteria metatarsalis dorsalis communis** weiter. Am proximalen Ende der Metatarsalarterie entspringen Äste für das Sprunggelenk, ein lateraler und ein medialer Ast und zwei **Arteriae tarsales plantares**. Diese passieren die Foramina vascularia proximalia des Tarsometatarsus zur plantaren Seite des Fußes. Dort spalten sich die Tarsalarterien in zarte aufsteigende Äste für das Sprunggelenk und nach distal in die **Arteriae metatarsales plantares**.

Die **Arteriae digitales** der medialen Zehen kommen vom Arcus plantaris oder sind Fortsetzungen der plantaren Metatarsalarterien. Die Zehenarterien der lateralen Zehen entstehen in Verlängerung der dorsalen Metatarsalarterien.

1.4 Venen der Beckengliedmaße

Bei Vögeln bleibt, wie auch bei Fischen, Amphibien und Reptilien, in den Nieren ein zweites nachgeschaltetes Kapillargebiet erhalten, das durch Venen mit den primären, vorgeschalteten Kapillaren des Körperkreislaufs in der Hinterextremität, im Becken und Schwanz sowie in den kaudalen Abschnitten des Darms und der Wirbelsäule verbunden ist. Diese zusätzliche Aufzweigung von Venen soll einer höheren Resorptionsrate von nierenpflichtigen Stoffen dienen. So kann bei Bedarf das venöse Blut aus der Hinterextremität über die **Vena iliaca externa** und die **Vena ischiadica** der Niere zugeführt werden. Obwohl die Vena iliaca externa ein kleineres Lumen besitzt als die gleichnamige Arterie, stellt sie den Hauptabflußweg aus der Hinterextremität dar, während die Vena ischiadica, als dünne Vene neben der Hauptarterie, nur einen geringen Teil des venösen Blutes in die Niere ableitet. Die recht kurze, aber doch kräftige **Vena iliaca externa** entläßt an den kaudolateralen Beckenbereich die **Vena pubica**. An die kraniale Oberschenkelmuskulatur zweigt sie die **Vena femoralis** ab. Ihre Fortsetzung bildet eine weitlumige Anastomose zur Vena ischiadica. Diese Verbindung leitet den Hauptteil des venösen Abflusses aus den Ästen der Vena ischiadica zur Vena iliaca externa um. Die **Vena ischiadica** verläßt das Becken durch das Foramen ilioischiadicum in Begleitung der kräftigen Arteria ischiadica, deren Beckenästen sie ebenfalls Begleitvenen anlagert. Im proximalen Drittel des Oberschenkels erreicht sie die Anastomose zur Vena iliaca externa. Distal davon übernimmt sie dann als **Vena poplitea** die gesamte Entsorgung der Hinterextremität. Ihre Äste entsprechen der Verzweigung der Arteria poplitea in die verschiedenen Unterschenkelarterien. Im Unterschied zu den Arterien erreicht die **Vena tibialis caudalis** den Lauf als **Vena metatarsalis plantaris superficialis** und kann dort auch zur Punktion herangezogen werden. Die Venenversorgung des Vogelfußes und der Zehen entspricht allgemein denen der Arterien.

1.5 Nerven der Beckengliedmaße

Drei Nervengeflechte sind für die Innervation des Beckens, der Hintergliedmaße und des Schwanzes zuständig, der Plexus lumbalis, sacralis und der Plexus pudendus. Für die Hintergliedmaße sind der Plexus lumbalis und sacralis von Bedeutung. Beide werden auch als **Plexus lumbosacralis** bezeichnet, da zwischen beiden eine enge Verbindung besteht. Folgende Nerven gehen aus dem **Plexus lumbalis** hervor und treten kranial vom Azetabulum um die laterale Kante des Os ilium nach lateral:

Der **Nervus cutaneus femoralis lateralis** und der **Nervus cutaneus femoralis medialis** trennen sich aus dem vorderen und mittleren Bereich des Plexus lumbalis und versorgen am Oberschenkel die Haut. Die distalsten Zweige des Nervus cutaneus femoralis lateralis enden lateral am Knie und im proximalen Abschnitt des Unterschenkels. Der Nervus cutaneus femoralis medialis reicht jedoch über die ganze mediale Fläche des Unterschenkels bis zum Sprunggelenk. BAUMEL (1993) und SALOMON (1993) bezeichnen den Nervus cutaneus femoralis medialis kurz vor Erreichen des Sprunggelenks als **Nervus cutaneus cruralis cranialis**. Beide haben die Innervation der Hintergliedmaße der Taube beschrieben. Der **Nervus pubicus** gibt in seinem Verlauf Äste an Haut und Muskulatur der ventralen Körperwand ab. Der **Nervus femoralis** geht als stärkster Nerv aus dem Plexus lumbalis hervor. Er teilt sich nach kurzem Verlauf in die Muskeläste für den Musculus iliofemoralis internus und für die Strecker des Kniegelenks. Den Musculus iliotibialis cranialis und den vorderen Teil des Musculus iliotibialis lateralis versorgt der **Nervus coxalis cranialis**. Für die Haut an der kranialen Fläche des Oberschenkels gibt er den **Nervus cutaneus femoralis cranialis** ab. Als letzten eigenständigen Nerv entläßt der Plexus lumbalis den **Nervus obturatorius**, der vor seinem Durchtritt durch das Foramen obturatum den **Nervus obturatorius medialis** entläßt und nach

dem Austritt aus dem Becken Äste für den Musculus obturatorius und den Musculus puboischiofemoralis abzweigt.

Der **Plexus sacralis** entläßt einen gemeinsamen kräftigen Stamm, der durch das Foramen ilioischiadicum aus dem Becken austritt. An dieser Stelle gehen kurze Muskeläste an den Musculus iliofibularis und den kaudalen Teil des Musculus iliotibialis lateralis. Der noch gemeinsame Stamm gibt den **Nervus coxalis caudalis** und den **Nervus cutaneus femoralis caudalis** ab, um als **Nervus ischiadicus** weiter zu ziehen. Der **Nervus coxalis caudalis** verläuft im Musculus caudoiliofemoralis eingebettet, versorgt diesen und erreicht mit Endästen den Musculus flexor cruris medialis und lateralis. Der **Nervus cutaneus femoralis caudalis** verläuft zwischen dem Musculus caudoiliofemoralis und dem Musculus iliofemoralis. Der **Nervus ischiadicus** ist der stärkste Nerv des Körpers. Nach Überquerung des Musculus caudoiliofemoralis zieht er zwischen dem Musculus iliofibularis und dem Musculus pupoischiofemoralis nach distal und kann hier von medial erreicht werden. Proximal vom Kniegelenk teilt er sich in den **Nervus tibialis** und den **Nervus fibularis**.

Der **Nervus tibialis** ist stärker als der Nervus fibularis und entsendet noch vor der Endaufteilung in den **Nervus suralis lateralis** und **medialis** den **Nervus cutaneus suralis** an die Haut kaudal am Unterschenkel. Beide Nervi surales geben Muskeläste an die Strecker des Sprunggelenks und die Beuger der Zehengelenke ab. Der Nervus suralis medialis setzt sich außerdem in den **Nervus plantaris medialis** fort, der unter der Pars medialis des Musculus gastrocnemius zum Sprunggelenk zieht. Noch vor der Endaufteilung des Nervus tibialis in die beiden Nervi surales zweigt sich der **Nervus parafibularis** ab, der sich sofort dem Nervus fibularis dicht anlagert und mit diesem durch das Retinaculum für den Musculus iliofibularis durchtritt. Am Unterschenkel zieht der Nervus parafibularis entlang des lateralen Randes des Musculus flexor perforans et perforatus digiti III, gibt Hautäste an die laterale Fläche des Sprunggelenks ab und überquert dieses als **Nervus plantaris lateralis**. Distal des

Sprunggelenks verläuft er als **Nervus metatarsalis plantaris** zwischen den Endsehnen der Zehenbeuger und den kurzen Muskeln und verzweigt sich schließlich als Ramus digitalis an der 4. Zehe.

Der **Nervus fibularis** tritt mit dem Nervus parafibularis und der Endsehne des Musculus iliofibularis durch das distal am Femur für die Sehne vorgesehene Retinaculum hindurch und erreicht die Muskeln kraniolateral am Unterschenkel. Dort gibt er mehrere **Rami musculares** ab und teilt sich in den **Nervus fibularis superficialis** und **profundus** auf. Beide ziehen auf der lateralen Seite des Unterschenkels nach distal. Der oberflächliche Nerv gibt am Unterschenkel und am Sprunggelenk Hautäste ab und überquert am Sprunggelenk das Retinaculum des Musculus tibialis cranialis oberflächlich. Weiter distal versorgt er die kurzen Strecker der 3. und 4. Zehe und geht in den **Nervus metatarsalis dorsalis lateralis** mit **Rami digitales** für die 3. und 4. Zehe über. Der **Nervus fibularis profundus** zieht unter dem Retinaculum des Musculus tibialis cranialis über die dorsale Fläche des Sprunggelenks und innerviert alle kurzen Muskeln dorsal am Tarsometatarsus, die nicht vom Nervus fibularis superficialis versorgt werden.

Der Plexus pudendus steht im kaudalen Bereich des Synsacrums mit dem Plexus sacralis in Verbindung. Er versorgt die Schwanzmuskeln, die Muskeln der Kloake und die Haut.

III. MATERIAL UND METHODEN

1. Material

Die zur Verfügung stehenden 8 Habichte wurden uns von Jagdausübungsberechtigten und mit Genehmigung der entsprechenden Behörde zur wissenschaftlichen Arbeit überlassen. Die Habichte sind unterschiedlichen Geschlechts und ihr Alter konnte nicht bestimmt werden. Die Mehrzahl der Tiere war tiefgefroren, der Rest war wegen Krankheit, oder durch einen Unfall, relativ frisch gestorben. Die tiefgefrorenen Tiere werden zur Präparation der Muskeln und Nerven verwendet, die frisch gestorbenen zur Herstellung der anatomischen Korrosionspräparate, teilweise aber auch Tiere, die nur kurzfristig tiefgefroren waren.

2. Herstellung der Muskelpräparate

Die tiefgefrorenen Habichte werden langsam aufgetaut. Damit ein fortlaufendes Arbeiten möglich ist, wird die Hintergliedmaße in Klotz´sche Lösung eingelegt. Diese Lösung entspricht einer Salzlösung. Sie besteht aus 9 l Wasser, 50 g Natriumchlorid, 90 g Natriumhydrogencarbonat, 110 g Natriumsulfat, 100 g Chloralhydrat und 100 ml 37 %iges Formalin. Die Muskulatur und die Nerven können je nach Bedarf schichtweise von der Oberfläche zu den in der Tiefe liegenden Muskeln präpariert und zur Dokumentation fotografiert werden. Im Laufe der Zeit ist die Eigenfarbe der Muskulatur etwas verblasst.

3. Herstellung der Gefäßausgüsse

Es werden nicht nur frisch tote Tiere verwendet, sondern einige waren maximal drei Wochen tiefgefroren, andere dafür nur drei Tage. Tiere, die über einen längeren Zeitraum tiefgefroren waren, konnten nicht verwendet werden, da eine mögliche Schädigung der Gefäßwände durch Eiskristalle zu groß war. Die Herstellung der Kunststoffmasse und die Gefäßinjektionen erfolgt in Anlehnung an das Schummersche Plastoid-Verfahren (SCHUMMER 1935, 1936, 1951). Zur Herstellung der injektionsfertigen Masse wird flüssiges Plastoid mit Plastoidpulver vermischt. Diese Mischung läßt sich mit einer gewünschten Plastoidfarbe einfärben. Nach Verschließen des Gefäßes wird es von Zeit zu Zeit gekippt. Man erhält so nach etwa 24 Stunden eine Masse von honigartiger Konsistenz. Sie kann dann für die Herstellung der Korrosionspräparate genutzt werden. In diesem Zustand hält sich die Masse, kühl und dunkel aufbewahrt, über mehrere Wochen. Zu fest gewordenes Plastoid kann durch Zusatz von dünnflüssigem Ausgangsmaterial wieder in einen zur Injektion geeigneten Zustand versetzt werden.

Eine andere Möglichkeit, zu fest gewordenes Plastoid wieder flüssiger zu machen, ist die Hinzugabe von Methylmetacrylat (NIZANKOWSKI und KEDZIA 1975; FRITZ 1997), einem Kunststoff von farbloser und flüssiger Beschaffenheit. Es werden Korrosionspräparate mit reinem Plastoid hergestellt, andere mit der Zugabe von Methylmetacrylat. Die Kunststoffmasse wird in eine handelsübliche Kunststoffspritze mit einem Volumen von 1 ml gefüllt, anschließend wird eine Knopfkanüle aufgesetzt. Die jeweils injizierte Menge Plastoid liegt zwischen 2,0 ml und 2,5 ml für die Arterien und 2,0 ml und 4,3 ml für die Venen. Die Injektion zur Darstellung der Arterien erfolgt über die Aorta descendens, die der Venen über die Vena cava caudalis. Teilweise gelingt die Injektion erst weiter distal über die Vena iliaca externa. Zum Aushärten des Kunststoffes wird die Hintergliedmaße im Wasserbad für ca. 48 Stunden in einen Brutschrank bei 40 °C verbracht. Zur Vermeidung unangenehmer Gerüche wird dem Wasser

etwas Formalin zugesetzt. Anschließend wird das Präparat zur Mazeration in 35%ige Kalilauge gelegt und wieder in den Brutschrank bei 40 °C verbracht. Je nach Größe dauert die Auflösung der Gewebe zwischen 8 und 14 Stunden. Nach Beendigung der Mazeration, teilweise auch schon als Zwischenschritt, werden die Präparate in mäßig lauwarmen Wasser gespült, um Gewebs- und Laugenrückstände zu entfernen.

4. Messung der Griffweiten und Klauenlänge (Phalanx distalis)

Die Griffweiten der Zehen und die Länge der Klauen (Phalanx distalis) des Habichts werden gemessen. Sie sollen bei der Abgrenzung zu anderen heimischen Greifvögeln behilflich sein. Zur Ermittlung der Griffweiten wird die Ventralseite der Zehen gemessen. Die Klauenlänge wird an der Dorsalseite ermittelt. Der Abstand von der Innenzehenspitze zur Hinterzehenspitze wird auch Tötungszirkel genannt.

5. Dokumentation

Die Fotografien werden mit einer Pentax Z-1P gemacht. Es wird ein Farbfilm mit der Bezeichnung AGFA HDC 100 plus benutzt, und ein Diafilm (Kunstlichtfilm) mit der Bezeichnung Kodak Ektachrome 64 T. Die Röntgenaufnahme wird nach herkömmlicher Methode mit medio-lateralem Strahlengang angefertigt. Der Belichtungswert beträgt 50/8,0 (KV/mAs). Dieser Wert kann bei unterschiedlichen Altersgruppen und unterschiedlichem Ernährungszustand variieren. Zur Darstellung wird die Röntgenaufnahme mit einem Schwarz-Weiss Film, AGFA APX 100, abfotografiert.

Von den so entstandenen Fotografien werden jeweils Farbkopien und Zeichnungen erstellt.

IV. Ergebnisse

Im folgenden werden die anatomischen Strukturen der Hintergliedmaße anhand der angefertigten Bilddokumente erläutert.

1. Muskulatur der Beckengliedmaße

1. 1 Lateralansicht (Abb.1 und 2)

Der **Musculus iliotibialis cranialis** (Abb. 2-1) bildet die kraniale Begrenzung des Oberschenkels. Sein Ursprung liegt am kraniodorsalen Rand der Ala praeacetabularis ilii.

Der Muskelbauch schiebt sich in der distalen Hälfte zum großen Teil unter den Kranialrand des Musculus iliotibialis lateralis (Abb. 2-2). Er setzt kraniomedial am Kniescheibenband mit kurzer Sehne an. Er dient als Vorführer der Gliedmaße, Beuger des Hüftgelenks und Strecker des Kniegelenks.

Der **Musculus iliotibialis lateralis** (Abb. 2-2) ist ein großer, etwa keilförmig gestalteter Muskel. Er läßt sich beim Habicht nicht in einen prae- und postazetabulären Teil gliedern. Vielmehr scheint es sich hier nur um eine *Pars praeacetabularis* zu handeln. Der Muskel entspringt an der Crista dorsalis der Ala praeacetabularis ilii direkt im Anschluß an den Ursprung des Musculus iliotibialis cranialis. Er inseriert lateral und kranial am Ligamentum patellae, seine Funktion ist das Beugen des Hüftgelenks und das Strecken des Kniegelenks.

Der **Musculus puboischiofemoralis** (Abb. 2-3) besteht aus zwei Anteilen, die sich kulissenartig hintereinander schieben. Die *Pars medialis* und die *Pars lateralis* liegen kaudal dem Os femoris an und bilden den mittleren Teil der Innenfläche des Oberschenkels. Beim Habicht tritt er lateral nur im distalen Drittel des Oberschenkels zwischen dem Musculus

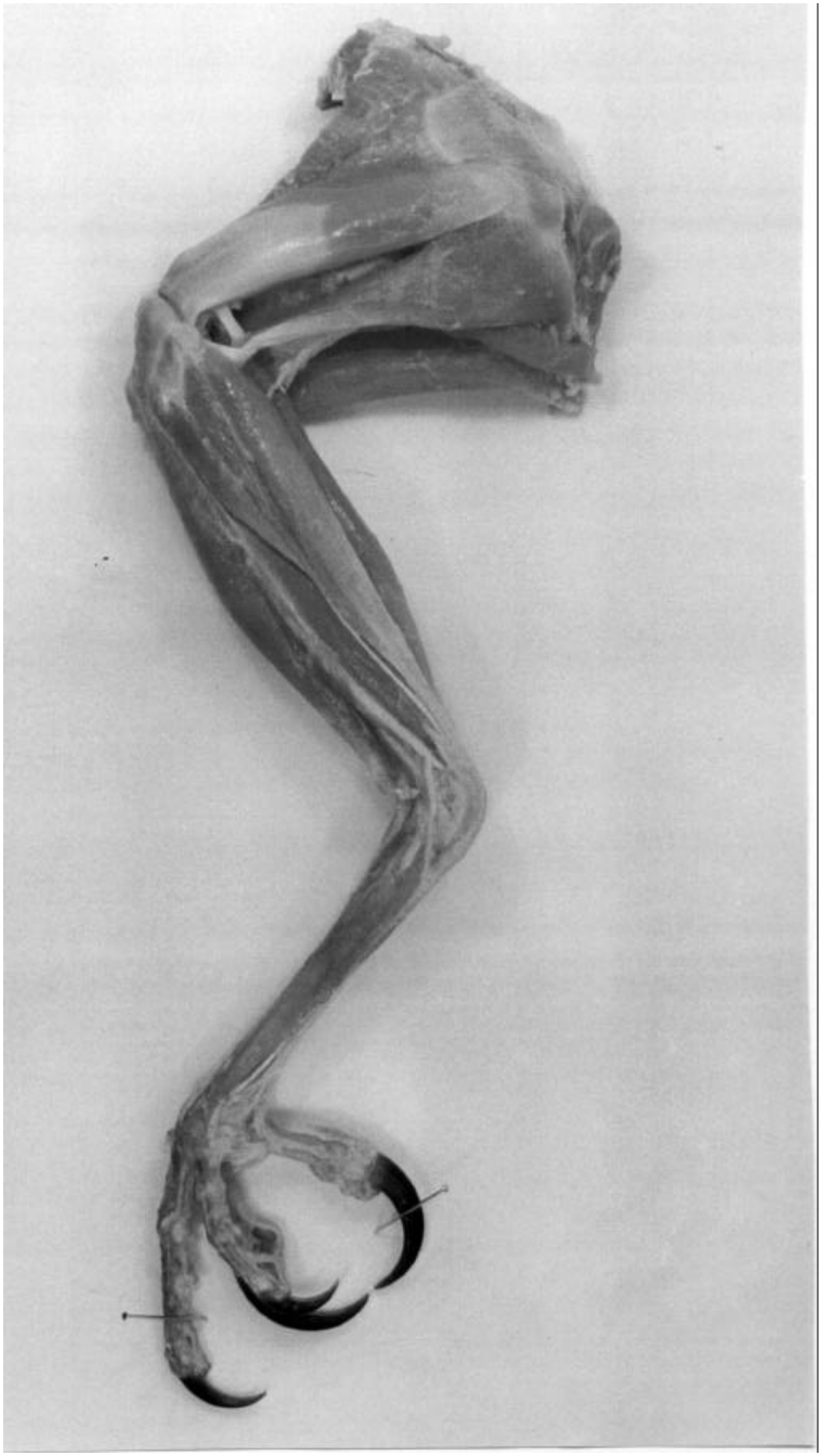

Abb.1: Fotografie der Muskeln der Hintergliedmaße, Lateralansicht

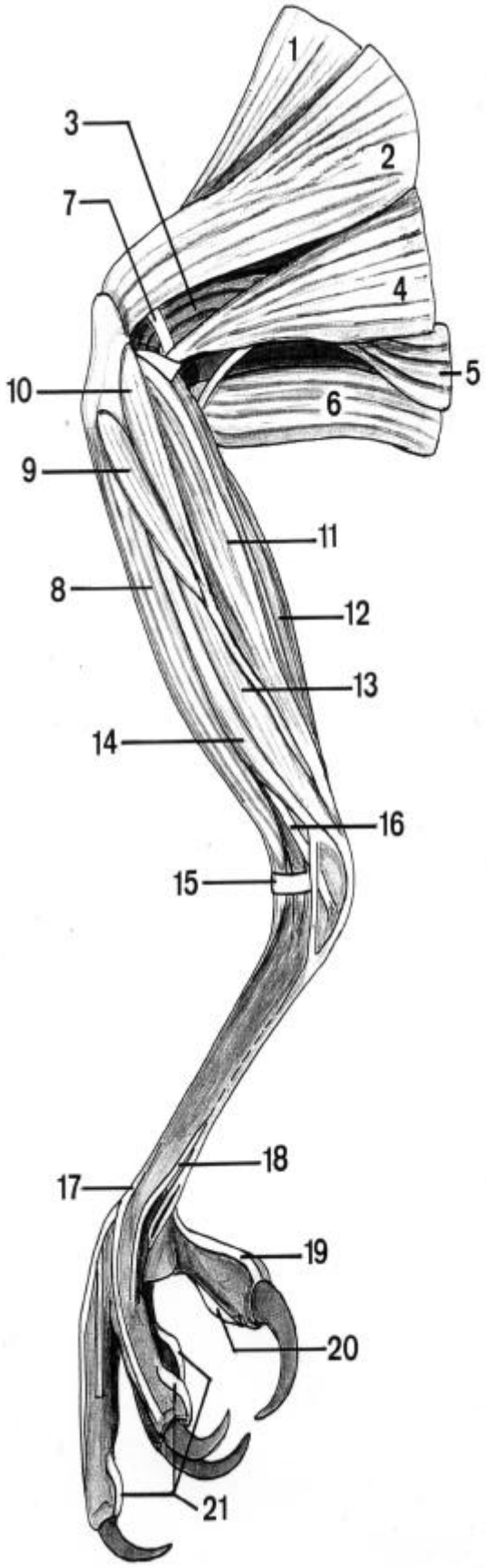

Abb. 2 : Zeichnung von Abb. 1

1. Musculus iliotibialis cranialis
2. Musculus iliotibialis lateralis
3. Musculus puboischiofemoralis lateralis
4. Musculus iliofibularis
5. Musculus caudoiliofemoralis
6. Musculus flexor cruris medialis
7. Ansa musculi iliofibularis
8. Musculus tibialis cranialis
9. Musculus flexor perforans et perforatus digiti III
10. Musculus flexor perforans et perforatus digiti II
11. Musculus gastrocnemius, Pars lateralis
12. Musculus flexor hallucis longus
13. Musculus flexor digitorum longus
14. Musculus fibularis longus
15. Retinaculum extensorium tibiotarsi
16. Musculus fibularis brevis, seine Endsehne
17. Musculus extensor digitorum longus, seine Endsehne
18. Musculus abductor digiti IV, seine Endsehne
19. Musculus extensor hallucis longus, seine Endsehne
20. Endsehne des M. flexor hallucis longus
21. Endsehne des M. flexor digitorum longus

zu Abb. 2:

iliotibialis lateralis und dem Musculus iliofibularis in Erscheinung. Der Musculus puboischiofemoralis entspringt ventral am Os ischii und inseriert breitflächig am Femurschaft bis hin zum Condylus medialis. Er dient als Strecker des Hüftgelenks und Adduktor des Oberschenkels.

Ein weiterer Muskel, der kaudal des Oberschenkels liegt, ist der **Musculus iliofibularis** (Abb. 2-4). Er entspringt unmittelbar kaudal des Musculus iliotibialis lateralis entlang der Crista iliosynsacralis. Der Muskelbauch entläßt eine derbe Sehne, die durch die *Ansa musculi iliofibularis* in der Kniekehle gehalten wird. Die Insertion des Musculus iliofibularis erfolgt an der Fibula. Der Muskel ist ein kräftiger Beuger des Kniegelenks und streckt das Hüftgelenk.

Der **Musculus caudoiliofemoralis** (Abb. 2-5) besteht beim Habicht aus zwei nicht gut zu unterscheidenden Köpfen. Der gesamte Muskel ist eher mit der Pars caudofemoralis bei anderen Vogelarten zu vergleichen. Es ist ein langer, schmaler Muskel mit fleischigem Bauch und feiner Ursprungs- und Ansatzsehne. Er entspringt ventral am Pygostyl und zieht zwischen dem Musculus flexor cruris medialis und dem Musculus iliofibularis einerseits und dem Musculus puboischiofemoralis andererseits hindurch an das Os femoris. Sein Ansatz liegt kaudolateral in der Mitte des Oberschenkels, seine Funktion ist das Nieder- und Seitwärtsziehen des Schwanzes.

Die kaudomediale Begrenzung des Oberschenkels bildet der **Musculus flexor cruris medialis** (Abb. 2-6). Sein Ursprung befindet sich lateral in der kaudalen Hälfte des distalen Randes des Os ischii. Der Muskel setzt, zwischen der Pars medialis und der Pars intermedia des Musculus gastrocnemius hindurchtretend, proximomedial am Tibiotarsus an. Bei seiner Kontraktion beugt er das Kniegelenk.

Der anderen Vogelspezies eigene Musculus flexor cruris lateralis ist beim Habicht nicht vorhanden.

Eine feste, bindegewebige Schlaufe, die *Ansa musculi iliofibularis* (Abb. 2-7) entspringt mit einem Schenkel an der Extremitas distalis femoralis und mit einem Schenkel proximal an der Fibula. Sie dient der Endsehne des Musculus iliofibularis zusätzlich als Gleitlager

Der **Musculus tibialis cranialis** (Abb. 2-8) bedeckt nahezu die gesamte kraniale Fläche des Unterschenkels und wird beim Habicht nicht vom Musculus fibularis longus überlagert. Er hat zwei Köpfe, die sich distal des Tibiotarsus vereinigen. Das oberflächlich und kranial liegende *Caput tibiale* entspringt an der Crista cnemialis cranialis, an der Crista patellaris und an der Crista cnemialis lateralis. Das kleinere *Caput femorale*, daß in der proximalen Hälfte vom Musculus flexor perforans et perforatus digiti III (Abb. 2-9) überdeckt wird, entspringt am Condylus lateralis femoris. Die Endsehne verläuft kranial am Tibiotarsus nach distal, um in Form eines sehr kräftigen Ansatzes proximodorsal am Tarsometatarsus zu enden. Zwischen den beiden distalen Kondylen des Tibiotarsus wird sie vom *Retinaculum extensorium tibiotarsi* (Abb. 2-15) in ihrer Lage gehalten, bevor sie die Sprunggelenksbeuge überquert. Die Funktion besteht im Beugen des Sprunggelenks.

Lateral am Unterschenkel liegt der **Musculus flexor perforans et perforatus digiti III** (Abb. 2-9). Er befindet sich direkt kaudal des Musculus fibularis longus und des Musculus tibialis cranialis und kranial des Musculus perforans et perforatus digiti II. Er entspringt an der Crista cnemialis lateralis. Der Muskel ist sehr schmal und fängt bereits im proximalen Drittel des Tibiotarsus an sich zu verjüngen. Die zarte Endsehne verläuft kaudodistal über den Hypotarsus und zieht weiter zwischen den Cristae intermediales hypotarsi zur 3. Zehe. Der Muskel beugt die 3. Zehe und streckt das Sprunggelenk.

Auch der **Musculus flexor perforans et perforatus digiti II** (Abb. 2-10) liegt lateral am Unterschenkel. Er grenzt kranial an den Musculus flexor perforans et perforatus digiti III und kaudal an die Pars lateralis des Musculus gastrocnemius. Er entspringt distal am Os femoris, ist sehr schmal und zieht mit seiner Endsehne ebenfalls nach kaudal über den Hypotarsus. Er

verläuft weiter in der knöchernen Rinne des Tarsometatarsus, um an der 2. Zehe anzusetzen. Hier beugt der Muskel die 2. Zehe und streckt das Sprunggelenk.

Beim Habicht ist der **Musculus gastrocnemius** (Abb. 2-11), im Gegensatz zu anderen Spezies, nicht der größte und kräftigste Muskel des Unterschenkels. Er setzt sich aus drei Köpfen zusammen, die als *Pars lateralis*, *Pars intermedia* und *Pars medialis* bezeichnet werden. Die Pars lateralis liegt kaudolateral am Unterschenkel und entspringt am Condylus lateralis femoris. Die Ursprungssehne ist mit der Ansa musculi iliofibularis einerseits und mit der Sehne des Musculus flexor perforans et perforatus digiti II andererseits verbunden. Die Endsehne mündet im distalen Tibiotarsus in die Achillessehne ein.

Die Pars intermedia ist der kleinste Kopf des Musculus gastrocnemius. Sie entspringt am Condylus medialis femoris und verbindet sich im proximalen Drittel des Tibiotarsus mit der Pars medialis. Beide zusammen bilden einen so großen Anteil, wie die Pars lateralis alleine.

Die Pars medialis ist kraniomedial am Unterschenkel zu finden. Sie entspringt am Ligamentum patellae sowie an der Crista cnemialis cranialis und zieht am distalen Tibiotarsus auf die kaudomediale Seite. Sie grenzt mit ihrem Kranialrand im proximalen Drittel an den Musculus fibularis longus, im kaudalen Bereich mit einem kleinen Teil an die Endsehne des Musculus flexor cruris medialis und mit dem übrigen Anteil an die Pars intermedia, mit der sie auch verschmilzt. Der Musculus gastrocnemius streckt das Sprunggelenk.

Der **Musculus flexor hallucis longus** (Abb. 2-12, 20) stellt sich beim Habicht als kräftigster Muskel des Unterschenkels dar. Er befindet sich auf der kaudalen Seite des Tibiotarsus zwischen der Pars lateralis und der Pars medialis des Musculus gastrocnemius. Der Muskel besitzt zwei Köpfe, die in der Fossa intercondylaris entspringen. Beide Köpfe gehen am distalen Tibiotarsus in die Endsehne über. Diese überquert die Cartilago tibialis in einem eigenen Knorpelkanal und zieht dann weiter auf die plantare Seite der 1. Zehe. Dort inseriert sie als

kräftiger Strang am Krallenbein. Der Musculus flexor hallucis longus ist ein äußerst kraftvoller Beuger der 1. Zehe und streckt gleichzeitig das Sprunggelenk.

Lateral am Tibiotarsus findet sich weiter der **Musculus flexor digitorum longus** (Abb. 2-13, 21). Er entspringt mit einem Kopf an der Extremitas proximalis fibulae und mit einem Kopf am kaudalen Fibulaschaft. Der Muskelbauch reicht bis distal an den Tibiotarsus. Hier überquert die Endsehne in einem Knorpelkanal die Cartilago tibialis und zieht weiter durch den knöchernen Canalis hypotarsi. Sie teilt sich in drei Schenkel an die 2., 3. und 4. Zehe, die jeweils am Krallenbein mit einem kräftigen Strang inserieren. Auch dieser Muskel ist ein starker Beuger der 2., 3. und 4. Zehe und ein Strecker des Sprunggelenks.

Der **Musculus fibularis longus** (Abb. 2-14) ist beim Habicht ein zarter, unscheinbarer Muskel und liegt lateral am Unterschenkel. Der Muskel entspringt an der Extremitas proximalis der Fibula und wird dort vom Musculus flexor perforans et perforatus digiti III bedeckt. Die Endsehne teilt sich kurz vor Erreichen des Sprunggelenks auf. Der lange Schenkel zieht seitlich über das Tarsalgelenk und vereinigt sich unterhalb der Cartilago tibialis mit der Endsehne des Musculus flexor perforatus digiti III, um mit ihr gemeinsam im Canalis hypotarsi weiter zu verlaufen. Der kurze Schenkel setzt an der Cartilago tibialis an. Der Muskel ist ein Strecker des Tarsalgelenks und beugt zusammen mit dem Musculus flexor perforatus digiti III die 3. Zehe.

Kranial des Fibulaschaftes liegt der relativ schwach entwickelte **Musculus fibularis brevis** (Abb. 2-16). Er entspringt kranial vor der Fibula am Corpus tibiotarsi und zieht mit der Endsehne an die laterale Seite der Extremitas proximalis des Tarsometatarsus. Die Endsehne tritt unter dem langen Schenkel des Musculus fibularis longus hindurch und inseriert direkt unterhalb der Cartilago tibialis lateral am Tarsometatarsus. Seine Funktion besteht in der Innenrotation des Tarsalgelenks.

Der **Musculus extensor digitorum longus** (Abb. 2-17) ist der tiefstgelegene der kranialen Unterschenkelmuskeln. Er entspringt an der Crista cnemialis cranialis, außerdem an den

proximalen zwei Dritteln des Tibiotarsus fleischig. Der Muskelbauch ist sehr flach. Die Endsehne zieht kraniomedial am Tibiotarsus weiter distal durch den Canalis extensorius hindurch. Sie überquert das Sprunggelenk, tritt unmittelbar danach an die Oberfläche und wird dorsomedial an der Extremitas proximalis des Tarsometatarsus durch das *Retinaculum extensorium tibiotarsi* (Abb. 2-15) fixiert. Die ungeteilte Sehne reicht bis zum distalen Teil des Tarsometatarsus. Sie gibt hier einen Ast für die 2. Zehe ab und teilt sich dann in je eine Sehne für die 3. und 4. Zehe. Die Endsehnen inserieren am Krallenbein der entsprechenden Zehe. Auf dem Weg dorthin werden nochmals kleine Endsehnen für die interphalangealen Gelenke entlassen. Der Musculus extensor digitorum longus ist ein Zehenstrecker und ein Beuger des Sprunggelenks.

Der **Musculus abductor digiti IV** (Abb. 2-18) ist von schlanker Gestalt und liegt lateroplantar am Tarsometatarsus. Er entspringt an dessen Schaft, geht oberhalb der Trochlea metatarsi quarti in seine Endsehne über und inseriert an der Phalanx proximalis der 4. Zehe, welche er abduziert.

Dorsomedial am Tarsometatarsus befindet sich der beim Habicht dreiköpfig erscheinende **Musculus extensor hallucis longus** (Abb. 2-19). Ein Kopf entspringt im Sulcus extensorius, die anderen jeweils auf der lateralen bzw. medialen Fläche der Extremitas proximalis des Tarsometatarsus. In der Mitte des Hintermittelfußes geht der Muskel in eine gemeinsame Endsehne über, die auf der Facies dorsalis zum Krallenbein der 1. Zehe zieht. Auf dem Weg dorthin wird die sehr kräftige Endsehne von einem Ligamentum transversum in ihrer Form gehalten. Der Muskel ist ein Strecker der 1. Zehe.

Abb. 3 : Fotografie der Muskeln der Hintergliedmaße, Medialansicht

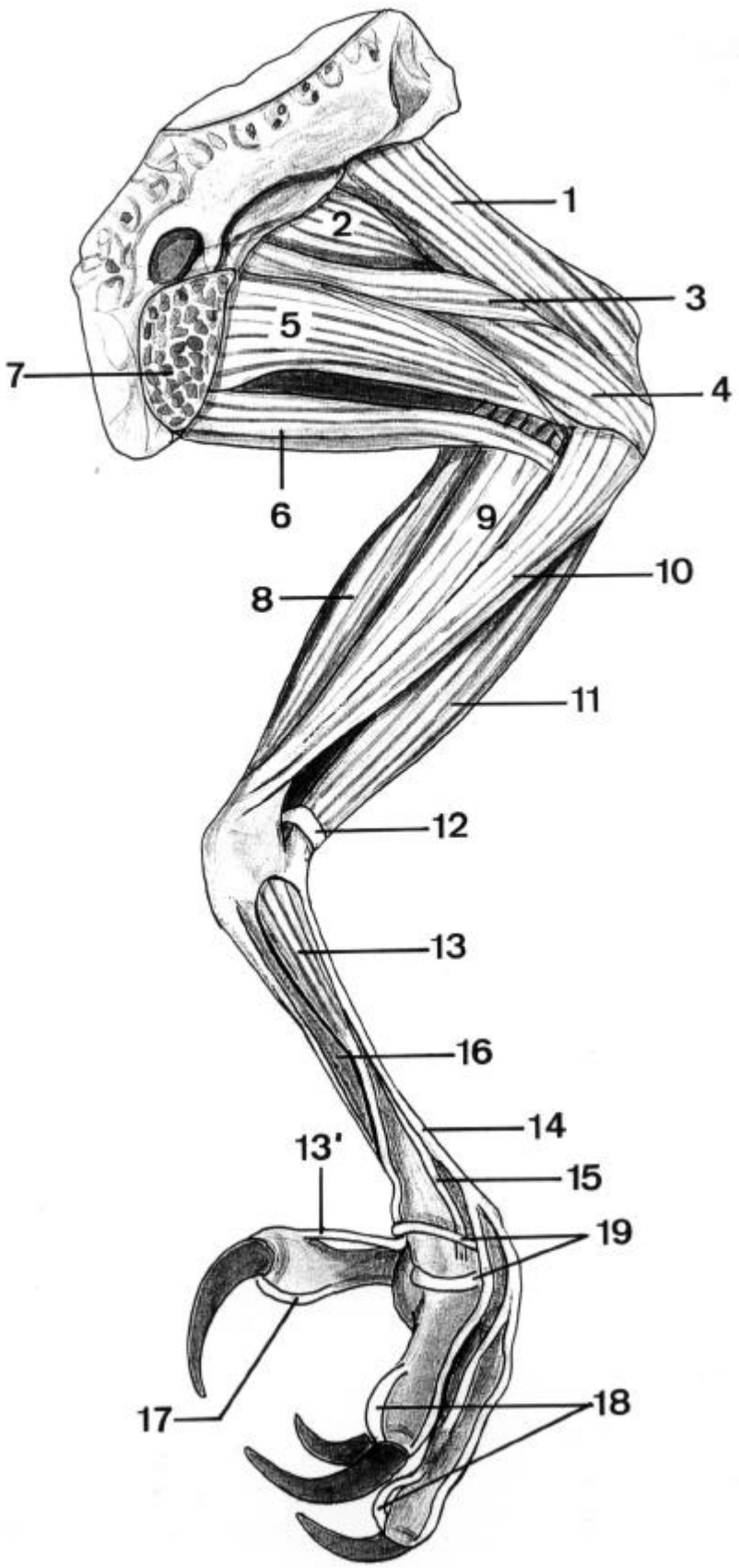

Abb. 4 : Zeichnung von Abb.3

1. Musculus iliotibialis cranialis
2. Musculus femorotibialis medius
3. Musculus ambiens
4. Musculus femorotibialis internus
5. Musculus puboischiofemoralis medialis
6. Musculus flexor cruris medialis
7. Musculus obturator medialis
8. Musculus flexor hallucis longus
9. Musculus gastrocnemius, Pars intermedia
10. Musculus gastrocnemius, Pars medialis
11. Musculus tibialis cranialis
12. Retinaculum extensorium tibiotarsi
13. Musculus extensor hallucis longus

13 ´. Endsehne des Musculus extensor hallucis longus

14. Endsehne des Musculus extensor digitorum longus
15. Endsehne des Musculus abductor digiti II
16. Musculus flexor hallucis brevis
17. Endsehne des Musculus flexor hallucis longus
18. Endsehnen des Musculus flexor digitorum longus
19. Ligamenta transversa

zu Abb. 4:

1. 2 Medialansicht (Abb. 3 und 4)

Der **Musculus iliotibialis cranialis** (Abb. 4-1) bildet auch hier die kraniale Begrenzung des Oberschenkels. Auf der Medialansicht ist er in seinem gesamten Verlauf zu sehen. Sein Ursprung liegt am kraniodorsalen Rand der Ala praeacetabularis ilii. Kraniomedial inseriert er mit einer kurzen Sehne am Kniescheibenband. Er dient als Vorführer der Gliedmaße, Beuger des Hüftgelenks und Strecker des Kniegelenks.

Der **Musculus femorotibialis medius** (Abb. 4-2) entspringt am Trochanter major und an der kraniomedialen Fläche des Femurschaftes, nahezu in seiner gesamten Länge. Die Endsehne schiebt sich im distalen Bereich unter die des Musculus iliotibialis lateralis. Hier nimmt sie an der Bildung des Ligamentum patellae teil. Der Muskel dient als Strecker des Kniegelenks.

Beim Habicht ist der **Musculus ambiens** (Abb. 4-3) nur sehr zart ausgebildet. Er entspringt am Os pubis etwas kranial des Azetabulums und reicht bis zum Condylus medialis femoris. Kurz vor Erreichen des Kondylus beginnt die lange Endsehne. Sie zieht von medial direkt unterhalb des Musculus femorotibialis medius nach kranial und diagonal über die Patella nach lateral, verläuft weiter bis zum Corpus fibulae und verschmilzt dort mit den Aponeurosen der Köpfe der Musculi flexores perforati digiti II, III und IV. Der Muskel ist ein Strecker des Kniegelenks, gleichzeitig unterstützt er die Beugung der Zehen, weil er mit den Musculi flexores perforati verbunden ist.

Der **Musculus femorotibialis internus** (Abb. 4-4) gehört zu der Gruppe Muskeln, die sich um das Oberschenkelbein gruppieren. Er liegt zwischen dem Musculus femorotibialis medius und dem Musculus ambiens einerseits und dem Musculus puboischiofemoralis andererseits. Im proximalen Teil wird er teilweise vom Musculus ambiens und von dem Musculus femorotibialis medius bedeckt. Seinen Ursprung nimmt der Musculus femorotibialis internus an der Extremitas proximalis femoris beginnend, medial entlang des Femurschaftes. Die Endsehne inseriert an der Crista cnemialis cranialis des Tibiotarsus. Auch dieser Muskel ist ein Strecker des Kniegelenks.

Der **Musculus puboischiofemoralis** (Abb. 4-5) ist ein recht großer Muskel, der aus zwei Anteilen besteht, die sich kulissenartig hintereinander schieben. Die *Pars lateralis* ist auf der Abb. 2 zu sehen. Die *Pars medialis* ist ebenfalls bandartig, jedoch nicht so kräftig wie die Pars lateralis. Sie bildet den mittleren Teil der Innenfläche des Oberschenkels. Seinen Ursprung nimmt der Muskel ventral am Os ischii. Die Pars medialis setzt wie die Pars lateralis fast auf der gesamten kaudomedialen Fläche des Os femoris an, und mit einigen Fasern zusätzlich auf der Pars intermedia des Musculus gastrocnemius. In seiner Funktion ist der Muskel ein Strecker des Hüftgelenks und Adduktor des Os femoris.

Die kaudomediale Begrenzung des Oberschenkels bildet der **Musculus flexor cruris medialis** (Abb. 4-6). Sein Ursprung befindet sich lateral in der kaudalen Hälfte des distalen Randes des Os ischii. Der Muskel endet, zwischen der Pars medialis und der Pars intermedia des Musculus gastrocnemius hindurchtretend, proximomedial am Tibiotarsus. Der Musculus flexor cruris medialis ist ein Beuger des Kniegelenks.

Ein **Musculus flexor cruris lateralis** ist beim Habicht nicht vorhanden.

Der **Musculus obturator medialis** (Abb. 4-7) liegt kaudoventral und innen am Becken. Dort bedeckt er zum Teil das Foramen ilioischiadicum. Er dient als Innenrotator des Os femoris.

Auf der kaudalen Seite des Tibiotarsus befindet sich der **Musculus flexor hallucis longus** (Abb. 4-8,17) zwischen der Pars lateralis des Musculus gastrocnemius einerseits und der Pars intermedia und der Pars medialis des Musculus gastrocnemius andererseits. Er hat zwei Köpfe, die in der Fossa intercondylaris entspringen. Beide Köpfe gehen am distalen Tibiotarsus in die gemeinsame Endsehne über. Diese durchquert die Cartilago tibialis in einem eigenen Knorpelkanal und zieht weiter distal bis zu der Plantarfläche der 1. Zehe. Dort inseriert sie als kräftiger Strang (Abb. 4-17) am Krallenbein. Der Musculus flexor hallucis longus ist der kräftigste Muskel des Unterschenkels und ein kraftvoller Beuger der 1. Zehe sowie ein Strecker des Sprunggelenks.

Der **Musculus gastrocnemius** (Abb. 4-9,10) stellt sich beim Habicht nicht als kräftigster Muskel des Unterschenkels dar. Er setzt sich aus drei Köpfen zusammen, die als *Pars lateralis, Pars intermedia* und *Pars medialis* bezeichnet werden. Die Pars lateralis liegt auf der lateralen Seite des Unterschenkels und ist von medial nicht zu sehen. Die Pars intermedia ist der kleinste Kopf des Musculus gastrocnemius. Sie entspringt am Condylus medialis femoris und verbindet sich im proximalen Drittel des Tibiotarsus mit der Pars medialis. Die Pars medialis ist kraniomedial am Unterschenkel zu finden. Im distalen Drittel zieht sie dann auf die kaudomediale Seite des Tibiotarsus. Sie entspringt am Ligamentum patellae und an der Crista cnemialis cranialis. Die Pars medialis grenzt mit ihrem Kranialrand im proximalen Drittel an den Musculus tibialis cranialis und mit dem übrigen Anteil an die Pars intermedia, mit der sie verschmilzt. Der Musculus gastrocnemius streckt das Sprunggelenk.

Der **Musculus tibialis cranialis** (Abb. 4-11) bedeckt nahezu die gesamte kraniale Fläche des Unterschenkels und wird beim Habicht nicht vom Musculus fibularis longus überlagert. Er hat zwei Köpfe, die sich distal des Tibiotarsus vereinigen. Sein Verlauf und seine Insertion sind bei der Beschreibung der Lateralansicht bereits dargestellt worden.

Der **Musculus extensor hallucis longus** (Abb.4-13, 13`) befindet sich dorsomedial am Tarsometatarsus. Er entspringt an der Extremitas proximalis des Tarsometatarsus, verjüngt sich und geht noch im proximalen Drittel in seine Endsehne über. Diese verläuft distoplantar und tritt oberhalb des Os metatarsale I auf die Facies dorsalis des Digitus I über. Dort wird sie durch ein Ligamentum transversum festgehalten. Die kräftig ausgebildete Endsehne inseriert am Krallenbein. Der Muskel besitzt beim Habicht drei Ursprünge, die sich noch im proximalen Drittel des Tarsometatarsus zu einer gemeinsamen Endsehne vereinigen. Die Ursprünge befinden sich jeweils dorsomedial, dorsal und dorsolateral am Tarsometatarsus. Der Muskel ist ein kräftiger Strecker der 1. Zehe.

Vom **Musculus extensor digitorum longus** (Abb. 4-14) sind nur die Endsehnen zu sehen. Der Muskel bildet die tiefste Schicht der kranialen Unterschenkelmuskeln. Er entspringt fleischig an der Crista cnemialis cranialis und an den proximalen zwei Dritteln der kranialen Tibiotarsusfläche. Der Muskelbauch ist sehr flach. Die Endsehne zieht kraniomedial am Tibiotarsus distal durch den Canalis extensorius, überquert das Sprunggelenk, tritt unmittelbar danach an die Oberfläche und wird hier durch das *Retinaculum extensorium tibiotarsi* (Abb. 4-12) fixiert. Die einheitliche Sehne reicht bis zum distalen Tarsometatarsus. Hier gibt sie einen Ast für die 2. Zehe ab und teilt sich dann in je eine Sehne für die 3. und 4. Zehe. Die Endsehnen inserieren am Krallenbein der entsprechenden Zehen. Auf dem Weg dorthin werden nochmals kleine Endsehnen für die interphalangealen Gelenke entlassen. Der Musculus extensor digitorum longus ist ein Zehenstrecker und ein Beuger des Sprunggelenks.

Ein kurzer, schlanker Muskel, von dem ebenfalls nur die Endsehne zu sehen ist, ist der **Musculus abductor digiti II** (Abb. 4-15). Er entspringt an der Extremitas proximalis des Tarsometatarsus unter dem dorsolateralen Ursprung des Musculus extensor hallucis longus. Bereits in der Mitte des Tarsometatarsus geht der Muskel in seine Endsehne über und inseriert an der Phalanx proximalis der 2. Zehe. Die Endsehne wird zusätzlich etwas oberhalb des Os metatarsale I von dem Ligamentum transversum, welches auch die Endsehne des Musculus extensor hallucis longus fixiert, in seiner Lage gehalten. Der Muskel ist ein Abduktor der 2. Zehe.

Der **Musculus flexor hallucis brevis** (Abb. 4-16) ist ein schmaler, zarter Muskel, der medial des Hypotarsus entspringt. In der Mitte des Tarsometatarsus geht er in seine Endsehne über. Diese inseriert plantar an der Phalanx proximalis der 1. Zehe. Der Muskel ist ein zusätzlicher Beuger der 1. Zehe.

Die Endsehnen des **Musculus flexor digitorum longus** (Abb. 4-18) sind auch von medial zu sehen. Sie inserieren, wie schon beschrieben, mit einem kräftigen Strang am Krallenbein der 2. bis 4. Zehe.

Abb. 5 : Fotografie der tiefen Strukturen, Lateralansicht

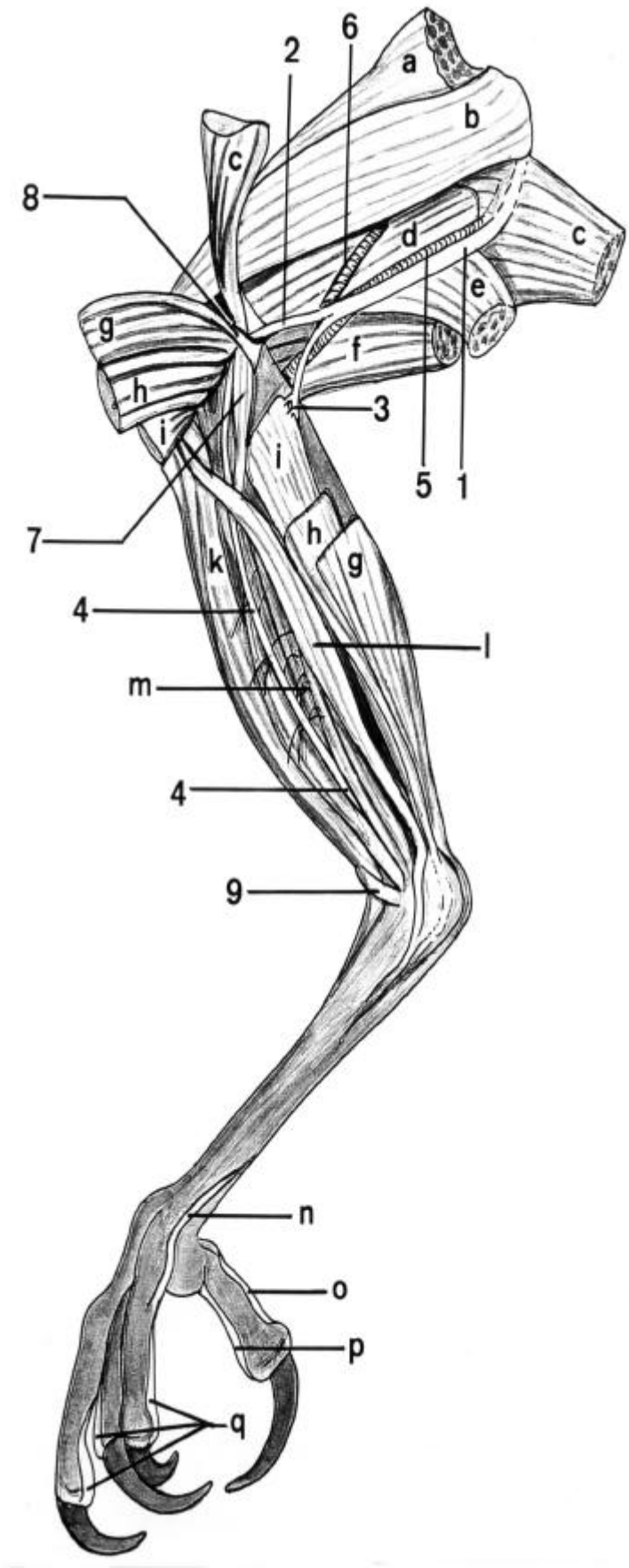

Abb. 6 : Zeichnung von Abb. 5

a. Musculus iliotibialis cranialis

b. Musculus iliotibialis lateralis

c. Musculus iliofibularis

d. Musculus puboischiofemoralis lateralis

e. Musculus caudoiliofemoralis

f. Musculus flexor cruris medialis

g. Musculus gastrocnemius, Pars lateralis

h. Musculus flexor perforans et perforatus digiti II

i. Musculus flexor perforans et perforatus digiti III

k. Musculus tibialis cranialis

l. Musculus fibularis longus

m. Musculus extensor digitorum longus

n. Musculus abductor digiti IV, seine Endsehne

o. Musculus extensor hallucis longus, seine Endsehne

p. Musculus flexor hallucis longus, seine Endsehne

q. Musculus flexor digitorum longus, seine Endsehne

1. Nervus ischiadicus
2. Nervus fibularis
3. Nervus tibialis
4. Nervus fibularis profundus

5. Arteria ischiadica
6. Arteria femoralis medialis
7. Musculus iliofibularis, seine Endsehne
8. Ansa musculi iliofibularis
9. Retinaculum extensorium tibiotarsi

zu Abb. 6:

1. 3 Lateralansicht der Nerven, Gefäße und Muskeln (Abb. 5 und 6)

Auf eine nochmalige detaillierte Beschreibung der Muskeln im Einzelnen wird hier verzichtet.

Wegen des durchtrennten **Musculus gastrocnemius** (Abb. 6-g) ist auf beiden Abbildungen die Verbindung der Ursprungssehne seiner Pars lateralis mit der *Ansa musculi iliofibularis* (Abb.6-8) gut zu erkennen.

Durch den leicht zur Seite gekippten **Musculus tibialis cranialis** (Abb. 6-k) kann man erahnen, daß sich die beiden Köpfe, das *Caput tibiale* und das *Caput femorale*, im distalen Drittel des Tibiotarsus vereinigen. Kurz vor Erreichen des Sprunggelenks geht der Muskel in seine Endsehne über. Die sehr kräftige Endsehne wird vom Retinaculum extensorium tibiotarsi dorsal auf der Extremitas distalis tibiotarsi gehalten, überquert das Sprunggelenk und inseriert proximodorsal am Tarsometatarsus.

Der **Musculus extensor digitorum longus** (Abb. 6-m) ist der tiefste der kranialen Unterschenkelmuskeln. Er liegt nahezu dem gesamten Corpus tibiotarsi an und ist im proximalen Bereich durch den leicht zur Seite verlagerten Musculus tibialis cranialis zu sehen. Seinen Ursprung nimmt er an der Crista cnemialis lateralis und fleischig an den proximalen zwei Dritteln des Tibiotarsus. Der sehr flache Muskelbauch geht über in eine Endsehne, die kraniomedial am Tibiotarsus nach distal durch den Canalis extensorius zieht. Sie überquert das Sprunggelenk, tritt unmittelbar danach an die Oberfläche und wird dorsomedial an der Extremitas proximalis des Tarsometatarsus durch das Retinaculum extensorium tibiotarsi fixiert. Die ungeteilte Sehne reicht bis zum distalen Teil des Tarsometatarsus. Sie gibt hier einen Ast für die 2. Zehe ab und teilt sich dann in je eine Sehne für die 3. und 4. Zehe. Die Endsehnen inserieren am Krallenbein der entsprechenden Zehen. Der Musculus extensor digitorum longus ist ein kräftiger Zehenstrecker und ein Beuger des Sprunggelenks.

Der **Nervus ischiadicus** (Abb. 6-1) ist der stärkste Nerv des gesamten Körpers. Nachdem er den Musculus caudoiliofemoralis überquert hat, zieht er zwischen dem Musculus iliofibularis

und dem Musculus puboischiofemoralis weiter. In diesem Bereich ist er auf den Abbildungen durch den durchtrennten Musculus iliofibularis gut zu sehen. Auf seinem Weg wird er kranial von der **Arteria ischiadica** (Abb. 6-5) begleitet. Proximal vom Kniegelenk teilt er sich in den **Nervus tibialis** (Abb. 6-3) und den **Nervus fibularis** (Abb. 6-2). Der Nervus tibialis ist etwas größer und stärker als der Nervus fibularis.

Der Nervus fibularis tritt mit der Endsehne des Musculus iliofibularis durch die distal am Femur befindliche Ansa musculi iliofibularis hindurch und erreicht die Muskeln kraniolateral am Unterschenkel. Dort gibt er an die Unterschenkelmuskeln mehrere Rami musculares ab und teilt sich in den Nervus fibularis superficialis und den **Nervus fibularis profundus** (Abb. 6-4). Beide ziehen an der lateralen Seite des Unterschenkels und dann unter dem Musculus fibularis longus nach distal.

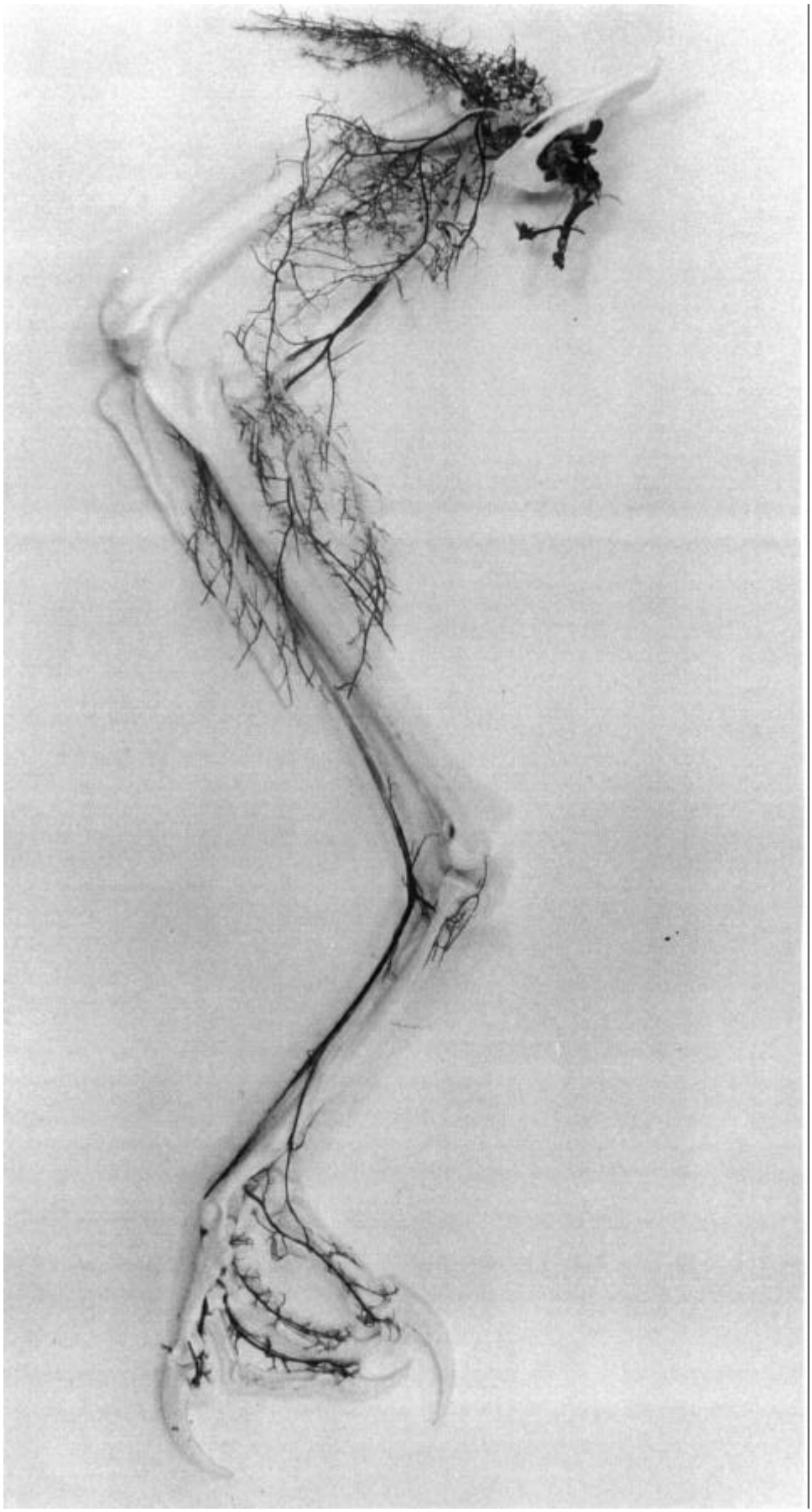

Abb. 7 : Fotografie der Arterien der Beckengliedmaße, Medialansicht

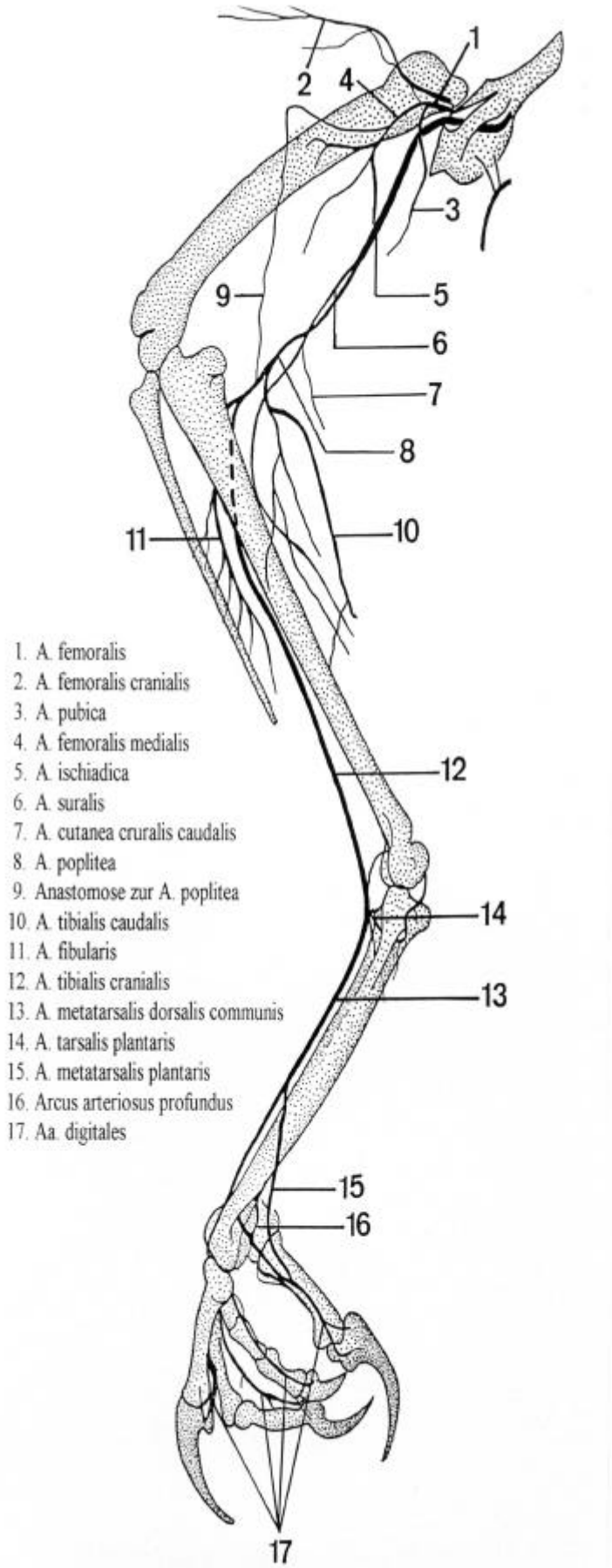

Abb. 8 : Zeichnung von Abb. 7

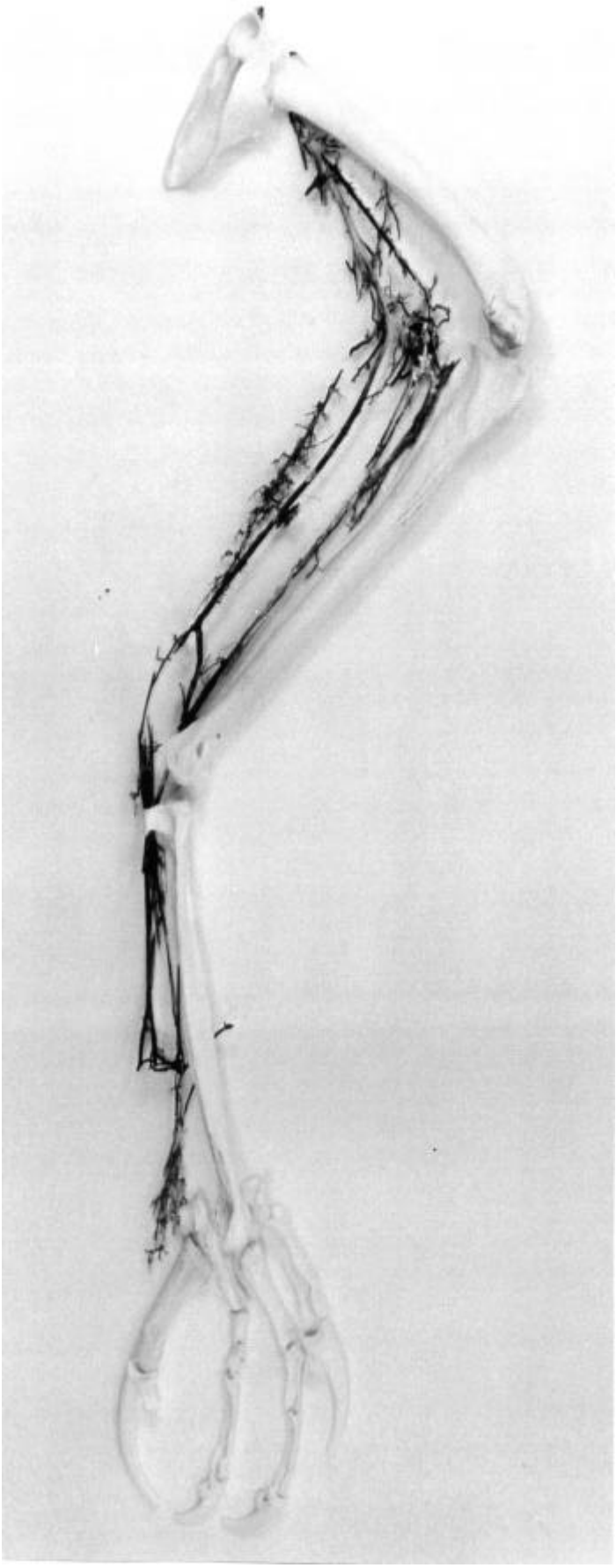

Abb. 9 : Fotografie der Venen der Beckengliedmaße, Medialansicht

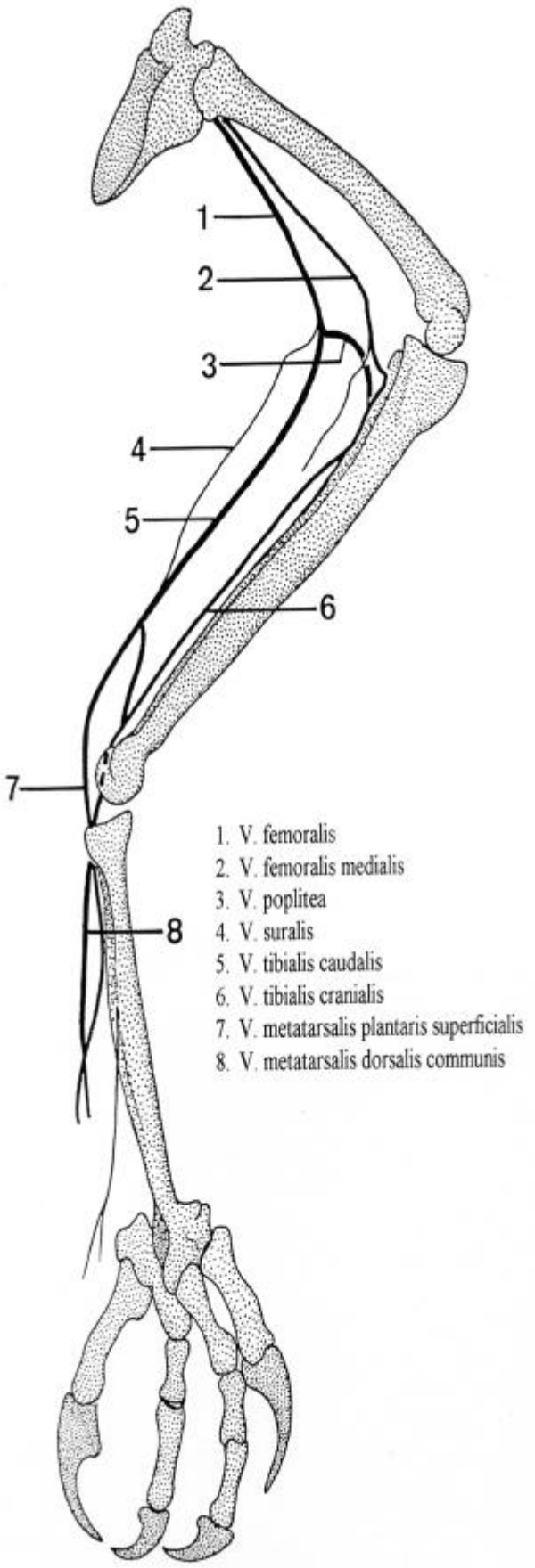

Abb. 10 : Zeichnung von Abb. 9

2. Arterien der Beckengliedmaße

Zwei Seitenäste der Aorta descendens, die Arteria iliaca externa und die **Arteria ischiadica** (Abb. 8-5), versorgen beim Vogel nach ihrem Austritt aus dem Becken gemeinsam die Hinterextremität. Wenn die Arteria iliaca externa auf der Medialseite des Oberschenkels zu sehen ist, wird sie zur **Arteria femoralis** (Abb. 8-1). Diese gibt unmittelbar die **Arteria femoralis cranialis** (Abb. 8-2) zu den Iliotibialmuskeln und zur sie bedeckenden Haut ab. Etwas weiter distal wird die **Arteria pubica** (Abb. 8-3) als kleiner Seitenast nach kaudal abgegeben. Im weiteren Verlauf wird die Arteria femoralis als **Arteria femoralis medialis** (Abb. 8-4) bezeichnet. Sie verläuft an der Innenseite des Oberschenkels, bis sie sich in Höhe des Kniegelenks in einer Anastomose mit der **Arteria poplitea** (Abb. 8-8, 9) verliert. Somit wird die weitere Versorgung der Hinterextremität von der Arteria ischiadica und ihren weiterführenden Ästen übernommen. In den oberen zwei Dritteln des Oberschenkels gibt die Arteria ischiadica noch einige Seitenäste zur Versorgung der Muskeln ab. Im unteren Drittel des Oberschenkels entspringt aus der Stammarterie die nach kaudal absteigende **Arteria suralis** (Abb. 8-6). Ihre langen Äste versorgen zusammen mit der **Arteria cutanea cruralis caudalis** (Abb. 8-7) die Muskulatur und die Haut des Unterschenkels. Erreicht die Arteria ischiadica die Kniekehle, wird sie als **Arteria poplitea** (Abb. 8-8) bezeichnet. Hier zweigt als tiefliegendes Gefäß die **Arteria tibialis caudalis** (Abb. 8-10) ab. Sie verläuft kaudal am Tibiotarsus zwischen den langen Zehenbeugern nach distal. Auf der kranialen Seite des Unterschenkels zieht die **Arteria fibularis** (Abb. 8-11) nach distal und versorgt dort die Tarsalbeuger und die Zehenstrecker. Die Fortsetzung der Arteria poplitea als Stammgefäß der Fußarterien bildet die **Arteria tibialis cranialis** (Abb. 8-12). Sie zieht ab dem distalen Drittel des Tibiotarsus auf dessen Dorsalseite und wird im weiteren Verlauf nach distal ab der Sprunggelenksbeuge **Arteria metatarsalis dorsalis communis** (Abb. 8-13) genannt. Noch in Höhe der

Sprunggelenksbeuge entläßt sie die **Arteria tarsalis plantaris** (Abb. 8-14). Diese gelangt durch das Foramen vasculare proximale auf die Plantarseite des Tarsometatarsus und versorgt dort die Extremitas proximalis des Tarsometatarsus. Beim Habicht gibt die Arteria metatarsalis dorsalis communis im distalen Drittel des Tarsometatarsus die **Arteria metatarsalis plantaris** (Abb. 8-15) ab. Sie zieht zur Plantarseite der 1. Zehe und mündet in die **Arteria digitalis** (Abb. 8-17), die aus dem **Arcus arteriosus profundus** (Abb. 8-16) hervorgeht. Auch die 2., 3. und 4. Zehe werden von **Arteriae digitales** versorgt.

3. Venen der Beckengliedmaße

Bei Vögeln ist ein echtes Nierenpfortadersystem ausgebildet. Die zuführenden Venen sind vor allem die Vena iliaca externa, die Vena ischiadica und die Vena iliaca interna. Sinn und Zweck dieses nachgeschalteten Kapillarnetzes in der Vogelniere soll in der höheren Rückresorptionsrate von nierenpflichtigen Stoffen, einschließlich Wasser, und in der Harnsäureproduktion begründet sein. Das venöse Blut wird also aus der Hinterextremität bei Bedarf über die Vena iliaca externa und die Vena ischiadica der Niere zugeführt. Bemerkenswert ist, daß in Umkehrung zu den Lumina der gleichnamigen Arterien die kranial gelegene Vena iliaca externa den Hauptabflußweg aus der Hinterextremität darstellt, während die Vena ischiadica, als dünne Vene neben der Hauptarterie, nur einen geringen Teil des venösen Blutes in die Niere ableitet.

Der nur kurzen Vena iliaca externa entspringt die **Vena femoralis** (Abb. 10-1). Diese entläßt im weiteren Verlauf die **Vena femoralis medialis** (Abb. 10-2) und versorgt mit ihr zusammen die kraniale Oberschenkelmuskulatur. Zur Entsorgung der Muskulatur und der Haut des Unterschenkels gibt die Vena femoralis, noch vor Erreichen der Kniekehle, die **Vena suralis** (Abb. 10-4) ab. Im distalen Femurbereich wird das weiterführende Gefäß **Vena poplitea** (Abb.

10-3) genannt. Sie übernimmt die weitere Entsorgung der Hinterextremität. Kurz vorher wird jedoch noch die **Vena tibialis caudalis** (Abb. 10-5) abgegeben. Sie verläuft kaudal am Tibiotarsus zwischen den langen Zehenbeugern nach distal. Sie erreicht den Tarsometatarsus, im Gegensatz zum arteriellen Verlauf, als **Vena metatarsalis plantaris superficialis** (Abb. 10-7). Dort kann sie etwas distal des Tibiotarsalgelenks medial am Tarsometatarsus zur Venenpunktion herangezogen werden. Die Fortsetzung der Vena poplitea bildet die **Vena tibialis cranialis** (Abb. 10-6), die ab dem Sprunggelenk als **Vena metatarsalis dorsalis communis** (Abb. 10-8) bezeichnet wird.

4. Topographische Übersicht und Röntgenaufnahme

1. A. ischiadica
2. A. femoralis medialis
3. A. poplitea
4. A. tibialis cranialis
5. A. suralis
6. A. tibialis caudalis
7. A. metatarsalis dorsalis communis
8. A. metatarsalis plantaris
9. Aa. digitales

10. V. femoralis
11. V. poplitea
12. V. suralis
13. V. tibialis caudalis
14. V. tibialis cranialis
15. V. metatarsalis dorsalis communis
16. V. metatarsalis plantaris superficialis

17. N. ischiadicus
18. N. fibularis
19. N. tibialis
20. N. fibularis profundus

a. M. iliotibialis cranialis
b. M. iliotibialis lateralis
c. M. iliofibularis
d. M. caudoiliofemoralis
e. M. flexor cruris medialis
f. M. puboischiofemoralis
g. M. gastrocnemius, Pars lateralis
h. M. flexor perforans et perforatus digiti II
i. M. flexor perforans et perforatus digiti III
k. M. tibialis cranialis
l. M. fibularis longus
m. Endsehne des M. extensor hallucis longus
n. Endsehne des M. flexor hallucis longus
o. Endsehnen des M. flexor digitorum longus

zu Abb. 11: Zusammenfassende topographische Darstellung der Blutgefäße, Nerven und Muskeln der Hinterextremität

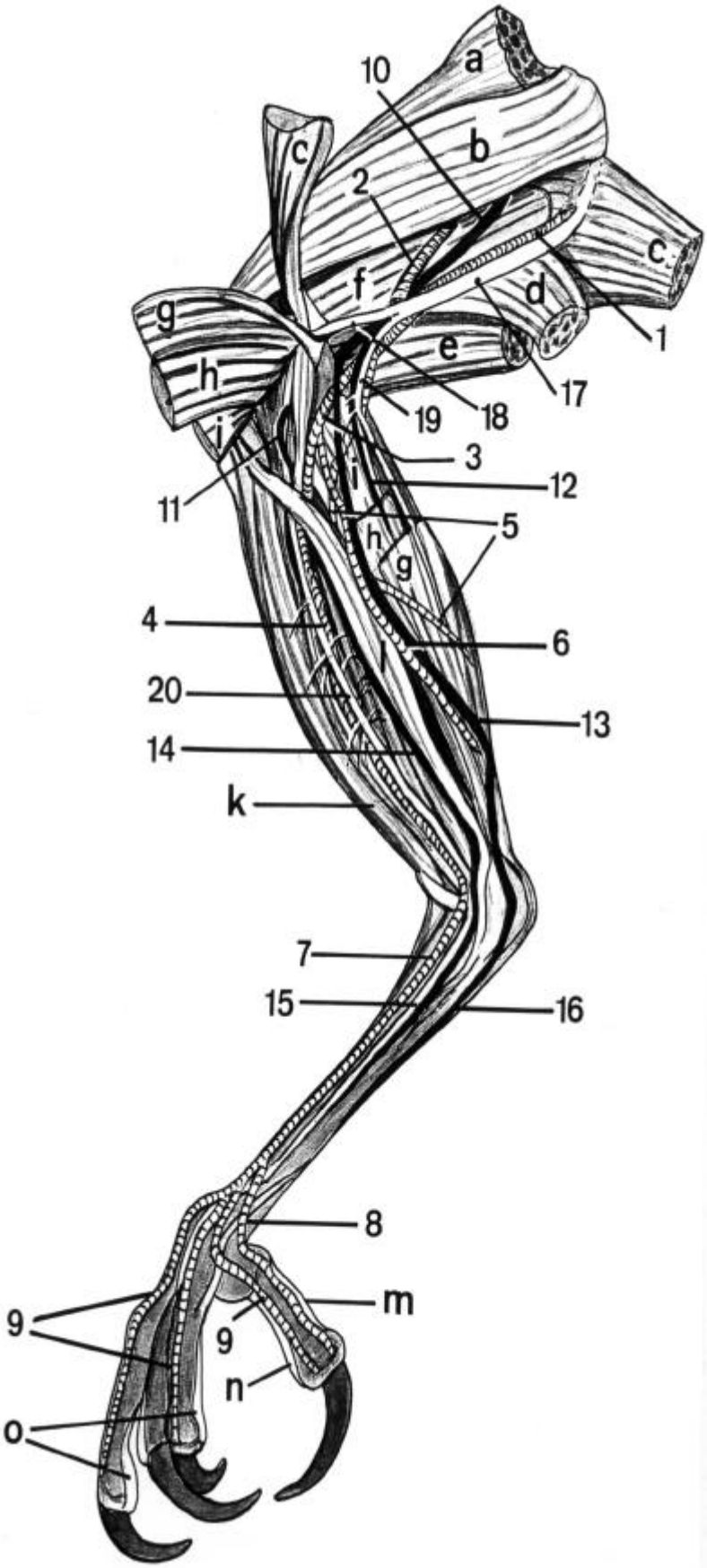

Abb. 11 : Topographische Ubersicht der Blutgefäße, Nerven und Muskeln der Hinterextremität, Lateralansicht



Abb. 12 : Röntgenaufnahme der Hintergliedmaße vom Habicht. Medio-lateraler Strahlengang

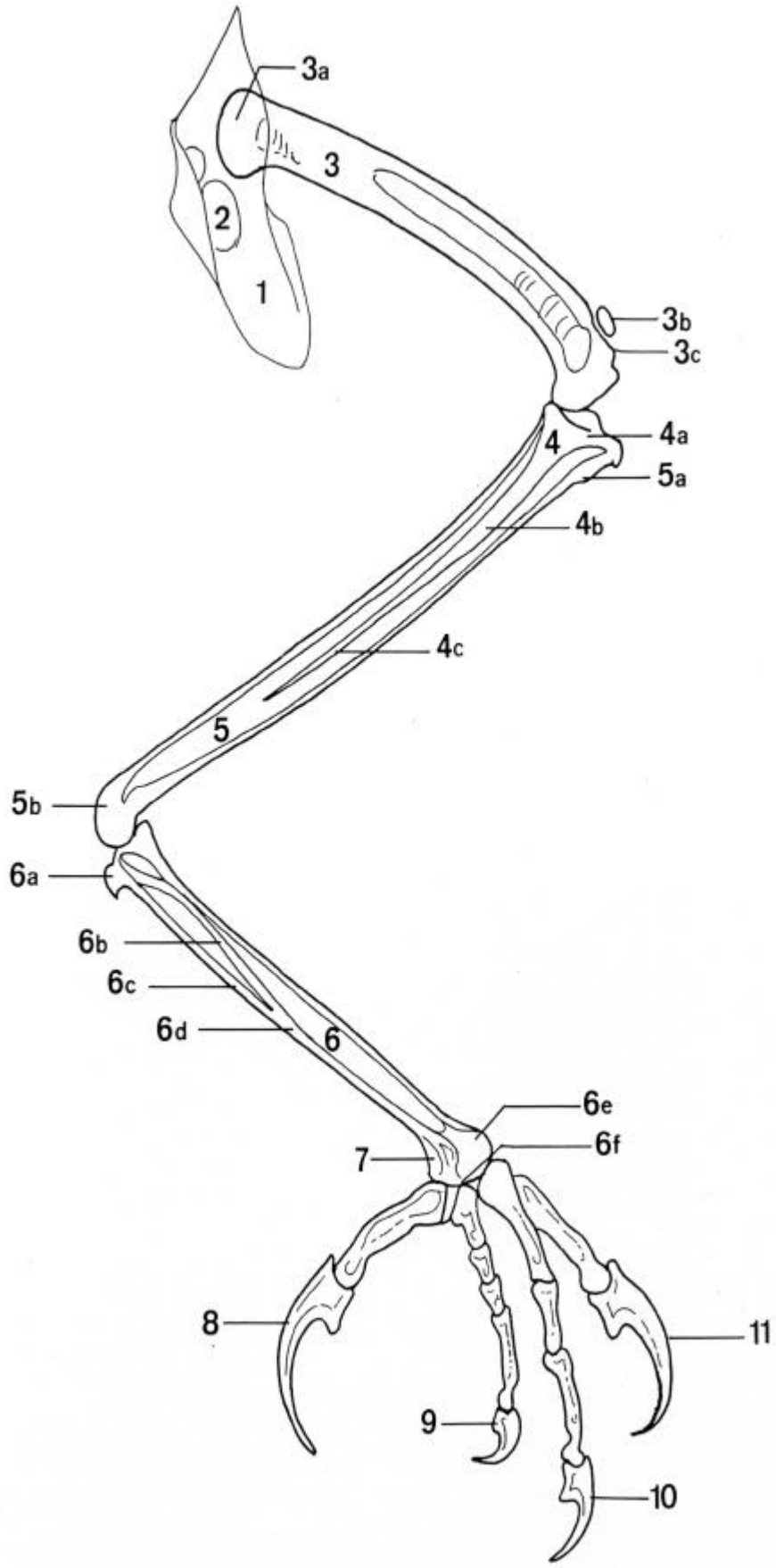

Abb. 13 : Zeichnerische Darstellung der Röntgenaufnahme

1. Os ischium
2. Foramen ilioischiadicum
3. Femur
   3a. Trochanter femoris
   3b. Patella
   3c. Sulcus patellaris
4. Fibula
   4a. Caput fibulae
   4b. Corpus fibulae
   4c. Spina fibulae
5. Tibiotarsus
   5a. Crista cnemialis cranialis
   5b. Condylus medialis
6. Tarsometatarsus
   6a. Hypotarsus
   6b. Crista plantaris medialis
   6c. Crista plantaris lateralis
   6d. Sulcus plantaris
   6e. Trochlea metatarsale III
   6f. Trochlea metatarsale IV
7. Os metatarsale I
8. Digitus I (mit 2 Phalangen)
9. Digitus IV (mit 5 Phalangen)
10. Digitus III (mit 4 Phalangen)
11. Digitus II (mit 3 Phalangen)

zu Abb. 13:

5. Messungen der Zehen der Hintergliedmaße

Tier	*Seite*	*Zehen*		*Abstand*
Habicht 1	rechts	Innenzehe	Hinterzehe	8,6 cm
		Mittelzehe	Hinterzehe	10,6 cm
		Außenzehe	Hinterzehe	9,0 cm
	links	Innenzehe	Hinterzehe	9,0 cm
		Mittelzehe	Hinterzehe	10,4 cm
		Außenzehe	Hinterzehe	9,0 cm
Habicht 2	rechts	Innenzehe	Hinterzehe	8,5 cm
		Mittelzehe	Hinterzehe	10,5 cm
		Außenzehe	Hinterzehe	8,7 cm
	links	Innenzehe	Hinterzehe	8,5 cm
		Mittelzehe	Hinterzehe	10,4 cm
		Außenzehe	Hinterzehe	8,8 cm
Habicht 3	rechts	Innenzehe	Hinterzehe	9,5 cm
		Mittelzehe	Hinterzehe	11,0 cm
		Außenzehe	Hinterzehe	9,4 cm
	links	Innenzehe	Hinterzehe	9,5 cm
		Mittelzehe	Hinterzehe	11,0 cm
		Außenzehe	Hinterzehe	9,8 cm
Habicht 4	rechts	Innenzehe	Hinterzehe	7,0 cm
		Mittelzehe	Hinterzehe	7,7 cm
		Außenzehe	Hinterzehe	7,0 cm
	links	Innenzehe	Hinterzehe	7,0 cm
		Mittelzehe	Hinterzehe	7,6 cm
		Außenzehe	Hinterzehe	6,9 cm
Habicht 5	rechts	Innenzehe	Hinterzehe	8,5 cm
		Mittelzehe	Hinterzehe	9,2 cm
		Außenzehe	Hinterzehe	7,9 cm

Tier	*Seite*	*Zehen*		*Abstand*
Habicht 5	links	Innenzehe	Hinterzehe	frakturiert
		Mittelzehe	Hinterzehe	frakturiert
		Außenzehe	Hinterzehe	frakturiert
Habicht 6	rechts	Innenzehe	Hinterzehe	7,6 cm
		Mittelzehe	Hinterzehe	9,2 cm
		Außenzehe	Hinterzehe	7,7 cm
	links	Innenzehe	Hinterzehe	7,2 cm
		Mittelzehe	Hinterzehe	8,4 cm
		Außenzehe	Hinterzehe	7,2 cm
Habicht 7	rechts	Innenzehe	Hinterzehe	8,0 cm
		Mittelzehe	Hinterzehe	10,1 cm
		Außenzehe	Hinterzehe	7,0 cm
	links	Innenzehe	Hinterzehe	8,1 cm
		Mittelzehe	Hinterzehe	9,9 cm
		Außenzehe	Hinterzehe	7,0 cm
Habicht 8	rechts	Innenzehe	Hinterzehe	8,4 cm
		Mittelzehe	Hinterzehe	9,3 cm
		Außenzehe	Hinterzehe	7,5 cm
	links	Innenzehe	Hinterzehe	8,4 cm
		Mittelzehe	Hinterzehe	9,2 cm
		Außenzehe	Hinterzehe	7,3 cm

Tabelle 1: Griffweiten der einzelnen Zehen der Hintergliedmaße.

Angehörige der Habichtsartigen (Accipitridae) und der Falkenartigen (Falconidae) Greifvögel können aufgrund ihrer Fähigkeiten, die sie beim Ergreifen und Töten ihrer Beute zeigen, in zwei Leistungs -Typengruppen unterteilt werden (BRÜLL 1970):

1. Grifftöter mit Reißhaken-Schneideschnabel; 2. Griffhalter mit Reißhaken-Beißschnabel. In die erste Gruppe gehören die meisten Habichtsartigen, in die zweite die Zwergfalken und die echten Falken. Diese beiden Gruppen lassen sich nicht nur nach der Bildung ihrer Schnäbel, sondern auch nach dem Bau und Gebrauch ihrer zu Greifwerkzeugen umgebauten Füße (Fänge) unterscheiden. Die Fänge der Grifftöter haben in der Regel nur kurze Zehen. An der Hinterzehe und Innenzehe befinden sich besonders stark entwickelte Klauen (Phalanx distalis). Die Klauen der Mittelzehen und Außenzehen sind deutlich schwächer.

Für die Griffweiten wird die Ventralseite der Zehen, von Zehenspitze zu Zehenspitze, bei maximaler Streckung, gemessen. Die unterschiedlichen Griffweiten resultieren aus verschiedenen Größen und Altersgruppen von Habichten. Je größer die Griffweite, desto größer ist die Leistungsfähigkeit beim Beutefang.

Zur Ermittlung der Klauenlänge wird die Dorsalseite gemessen. Im Durchschnitt beträgt die Länge der Phalanx distalis der Hinterzehe 3,81 cm. Es wurden Werte zwischen 3,4 cm und 4,5 cm ermittelt. Die Werte der Phalanx distalis der Innenzehe liegen zwischen 3,2 cm und 4,0 cm, im Durchschnitt 3,53 cm.

V. Diskussion

Greifvögel stellen einen erheblichen Teil sowohl der Fundvögel insgesamt, als auch der Tiere mit Frakturen dar. In den Sommermonaten Juni bis September werden besonders viele Greife gefunden (SCHUSTER 1996). Die Häufigkeit, mit der Frakturen auftreten, ist bei bestimmten Arten sicher durch die Lebensform und die Art des Nahrungserwerbs bedingt. Greifvögel, die auf das Jagen angewiesen sind, haben ein höheres Unfallrisiko als z.B. Entenvögel. Greifvögel werden auch häufiger zum Tierarzt gebracht, da sie für viele Menschen einen „höheren Wert" haben, als z.B. eine Amsel.

Meist ist für Vögel eine Fraktur im Beinbereich weniger fatal als eine im Bereich der Flügel (ZEDLER und SALEH 1965; FOWLER 1979). Diverse Fälle von Spontanheilungen von Beinfrakturen bei Greifvögeln, die ihre Fänge zum Beutegreifen, bzw. der Habicht als Grifftöter auch zum Töten der Beute benutzen, zeigen dies (SCHUSTER 1996; GRIMM 1978). Für Vögel, die auf ein exzellentes Flugvermögen angewiesen sind, sind Frakturen im Flügelbereich wesentlich schlimmer, insbesondere für Habichte, die nicht wie z.B. der Bussard vorübergehend von der Aufnahme von Kerb- und Weichtieren leben können.

Die Hintergliedmaße beim Habicht weist einige Besonderheiten auf, die insbesondere bei den Muskeln des Unterschenkels zu finden sind und sicherlich im Zusammenhang mit dem Beuteerwerb stehen. Normalerweise ist bei den meisten Vögeln der *Musculus gastrocnemius* der stärkste und größte Muskel des Unterschenkels, der oberflächlich gelegen die gesamte Innen-, Hinter- und Außenseite des Unterschenkels einnimmt (GADOW und SELENKA 1891; GEORGE und BERGER 1966; VOLLMERHAUS 1992). Er besitzt beim Habicht ebenfalls drei Köpfe und gleicht in seinem Verlauf dem anderer Vogelarten. Der Muskel ist jedoch nicht annähernd so kräftig ausgebildet und steht hinsichtlich seiner Größe im Schatten des *Musculus flexor hallucis longus*, der unter den Unterschenkelmuskeln dominiert. Schon GADOW und

SELENKA (1891) stellen fest, daß dieser Muskel bei den Vögeln am stärksten ist, die eine große Hinterzehe besitzen, hauptsächlich also bei Greifvögeln und Papageien. GEORGE und BERGER (1966) sprechen von einer „außergewöhnlichen“ Größe des Musculus flexor hallucis longus bei Habichten und Eulen. Mit einer dementsprechend kräftigen Endsehne inseriert der Muskel an der Phalanx distalis der 1. Zehe. Auch der *Musculus flexor digitorum longus* ist beim Habicht recht kräftig ausgebildet, ebenso seine Endsehnen, die an der 2., 3. und 4. Zehe inserieren.

Der *Musculus extensor hallucis longus* wird von GEORGE und BERGER (1966) als ein kurzer Zehenmuskel mit großer Variabilität beschrieben. Die Zusatzbezeichnung „longus“ läßt an einen langen Zehenstrecker denken, obwohl es sich eigentlich um einen kurzen Zehenstrecker handelt. Beide Autoren berichten, daß dieser Muskel bei verschiedenen habichtsartigen Vögeln (Accipitridae) zwei Köpfe besitzt. Dem Habicht ist nach meinen Untersuchungen noch ein dritter Kopf zu eigen. Der Muskel ist in der Regel bei Vögeln, die eine starke Hinterzehe haben, stark entwickelt, also besonders bei Greifvögeln (GADOW und SELENKA, 1891).

Für den *Musculus tibialis cranialis*, den *Musculus fibularis longus* und den *Musculus fibularis brevis* werden in der Literatur verschiedene Darstellungen diskutiert, die zum Teil auch durch unterschiedliche Vogelarten bedingt sind.

Für den Musculus tibialis cranialis gibt es laut GEORGE und BERGER (1966) auch bei verschiedenen Vogelarten nur geringe Abweichungen. Ob der Muskel oberflächlich zu sehen ist oder nicht, hängt im wesentlichen vom Musculus fibularis longus ab (GEORGE und BERGER, 1966). GADOW und SELENKA (1891) berichten Ähnliches. Der Musculus fibularis longus kann sehr massig sein und oberflächlich liegen und den Musculus tibialis cranialis nahezu komplett bedecken. Er kann auch von zarter Gestalt sein, in der Tiefe an der Fibula und am Tibiotarsus entspringen und den Musculus tibialis cranialis überhaupt nicht bedecken. Bei den meisten Vogelarten zeigt sich jedoch eine Gemeinsamkeit. Die Endsehne teilt sich kurz vor

Erreichen des Sprunggelenks in einen langen und kurzen Schenkel. Der kurze Schenkel inseriert an der Cartilago tibialis und der lange Schenkel mündet in die Endsehne des Musculus flexor perforatus digiti III. Bei manchen Vögeln ist der Muskel nicht vorhanden (GADOW und SELENKA 1891; GEORGE und BERGER 1966). Der Habicht besitzt einen Musculus fibularis longus von zarter Gestalt, der den Musculus tibialis cranialis nicht bedeckt. Viele Abweichungen zeigt auch der *Musculus fibularis brevis*. Es wird von einem relativ schwach entwickelten Muskel z.B. bei Tauben berichtet. Besonders stark entwickelt ist er bei sämtlichen kletternden Arten, bei Greifvögeln, und bei fehlendem Musculus fibularis longus. Bei manchen Vögeln ist er nicht vorhanden (GADOW und SELENKA, 1891; GEORGE und BERGER, 1966). Beim Habicht ist der Musculus fibularis brevis eher schwach entwickelt.

Eine weitere Besonderheit weist der *Musculus iliotibialis lateralis* auf. Er läßt sich beim Habicht nicht in einen prae- und postazetabulären Teil gliedern. Es scheint nur die Pars praeacetabularis ausgebildet zu sein, die direkt im Anschluß an den Musculus iliotibialis cranialis entspringt. GEORGE und BERGER (1966) bestätigen eine fehlende Pars postacetabularis bei Accipitridae (Habichtsartige Vögel), Falconidae (Falken), Strigidae (Eulen) und einigen anderen.

Der *Musculus flexor cruris medialis* bildet die kaudomediale Begrenzung des Oberschenkels und ist ein Beuger des Kniegelenks. Ein *Musculus flexor cruris lateralis* konnte beim Habicht nicht gefunden werden. GEORGE und BERGER (1966) bezeichnen diesen Muskel noch als Musculus semitendinosus. Er fehlt bei Accipitridae (Habichtsartige), Falconidae (Falken), Strigidae (Eulen) und einigen anderen.

Der *Musculus caudoiliofemoralis* wird von GADOW und SELENKA (1891) als Muskel beschrieben, der in seiner Ausbildung äußerst großen Schwankungen unterliegt. GEORGE und BERGER (1966) bestätigen das, nennen ihn jedoch Musculus piriformis. Der Muskel besteht bei vielen Vögeln aus zwei gut zu unterscheidenden Köpfen, der Pars caudofemoralis und der

Pars iliofemoralis. GADOW und SELENKA (1891) formulieren über das Vorhandensein des einen bzw. anderen Kopfes folgendes: „Nur die *Pars caudi-femoralis* ist, und zwar als ein dünner Strang, entwickelt, während die *Pars ilio-femoralis* ganz verloren gegangen ist: *Psittaci, Raptores, Striges* u.v.m.“ GEORGE und BERGER (1966) berichten über die Pars iliofemoralis, daß sie bei allen Taggreifvögeln, mit Ausnahme der Sekretäre, nicht vorhanden ist. Meine Untersuchungen am Habicht bestätigen die Abwesenheit der Pars iliofemoralis des Musculus caudoiliofemoralis.

Das Erscheinungsbild des *Musculus ambiens* zeigt große Variationen. Eulen z.B. fehlt er völlig, dagegen besitzen Schwimmvögel fast alle einen Musculus ambiens. GADOW und SELENKA (1891) beschreiben weiterhin den typischen Verlauf des Musculus ambiens, wie er bei Taggreifvögeln besteht. Er entspringt am Os pubis und reicht bis zum Condylus medialis femoris. Kurz vor Erreichen des Kondylus beginnt die lange Endsehne. Sie zieht von medial unterhalb des Musculus femorotibialis medius nach kranial und diagonal über die Patella weiter nach lateral. Die Endsehne kreuzt die laterale Oberfläche des Corpus fibulae und zieht in der Tiefe unter der Endsehne des Musculus iliofibularis zu den Köpfen der Musculi flexores perforati digiti II, III und IV. Der Musculus ambiens ist beim Habicht nur sehr zart ausgebildet, stimmt aber in seinem Verlauf mit o.g. überein. Auch GEORGE und BERGER (1966) beschreiben die große Vielfalt des Musculus ambiens und sein Vorkommen bei Falconiformes (Taggreifvögel).

GADOW und SELENKA (1891) berichten, daß der *Musculus plantaris* bei allen Tag- und Nachtraubvögeln fehlt. GEORGE und BERGER (1966) bestätigen dies nur bedingt. Bei Accipitridae (Habichtsartige Vögel) und einigen anderen Spezies kommt er nicht vor, dafür aber bei Falconidae (Falken) und vielen anderen Arten. An der kaudomedialen Seite des Unterschenkels konnte beim Habicht kein *Musculus plantaris* gefunden werden.

Auch in Bezug auf die Blutgefäße bestehen Unterschiede zu bisher bekanntem beim Geflügel und bei Ziervögeln. Die *Arteria metatarsalis dorsalis communis* entläßt beim Hausgeflügel die *Arteria metatarsalis plantaris* schon proximal am Tarsometatarsus (VOLLMERHAUS 1992). Beim Habicht dagegen wird sie erst im distalen Drittel des Tarsometatarsus abgegeben.

Die *Vena metatarsalis plantaris superficialis* kann zur Venenpunktion herangezogen werden. HEIDENREICH (1995) bezeichnet die Beinvene zur Punktion als Vena saphena. Weitere Vergleiche bei den Gefäßen und Nerven können nicht angestellt werden, da morphologische Untersuchungen dieser Strukturen bei Greifvögeln bislang noch nicht vorgenommen worden sind.

Bei röntgenologischen Untersuchungen am Rumpf- und Gliedmaßenskelett von Zier- und Wildvögeln berichtet KOSTKA (1992) von stark variierender Längenausbildung des Tarsometatarsus beim Vergleich von Taube, Graupapagei, Beo und Bussard. Tibiotarsus und Tarsometatarsus haben beim Bussard nahezu gleiche Länge. Obwohl der Habicht wie der Bussard zu den Accipitridae gehören, erscheint der Tibiotarsus des Habichts etwas länger als der Tarsometatarsus.

VI. Zusammenfassung

Durch seine Größe und Gestalt, sein Verhalten und insbesondere seinen auffälligen Beuteerwerb, genießt der Habicht unter Falknern ein hohes Ansehen. Er gehört neben dem Steinadler und dem Wanderfalken zu den drei Greifvogelarten, die in Deutschland noch für die Beizjagd verwendet werden dürfen.

Die Lebensform des Habichts und die Art des Nahrungserwerbs sind ausschlaggebend für die Besonderheiten der Muskeln der Hintergliedmaße. Es werden die Muskeln, Gefäße und teilweise die Nerven mittels Fotografien und Zeichnungen dargestellt. Aus den Einzeldarstellungen wird im Anschluß ein topographisches Übersichtsbild erstellt.

Es werden 8 Habichte von unterschiedlichem Geschlecht untersucht. Tiefgefrorene Tiere werden nach Fixierung in Klotz`scher Lösung überwiegend zur Präparation der Muskeln und Nerven verwendet. Frisch gestorbene Habichte dienen zur Herstellung anatomischer Korrosionspräparate, die in Anlehnung an das Schummersche Plastoid-Verfahren, einige davon unter Zugabe von Methylmetacrylat, angefertigt werden.

Die präparierte Hintergliedmaße, die Gefäßausgüsse und die Röntgenaufnahme werden zur Dokumentation fotografiert. Von den Fotografien werden Farbkopien und Zeichnungen erstellt.

Folgende Befunde, die im Zusammenhang mit dem Beuteerwerb stehen, werden abweichend zu anderen Vogelarten erhoben:

Der Musculus gastrocnemius, normalerweise der größte Muskel des Unterschenkels, wird beim Habicht an Größe von dem Musculus flexor hallucis longus weit übertroffen. Besitzt der Musculus extensor hallucis longus bei verschiedenen habichtsartigen Vögeln zwei Köpfe, weist der Habicht noch einen dritten auf. Bei dem Musculus iliotibialis lateralis ist ein prae- und postazetabulärer Teil ausgebildet. Beim Habicht ist nur die Pars praeacetabularis anzutreffen. Ein Musculus flexor cruris lateralis kann nicht gefunden werden. Der Musculus

caudoiliofemoralis besteht bei vielen Vögeln aus zwei gut zu unterscheidenden Köpfen, der Pars caudofemoralis und der Pars iliofemoralis. Der Habicht weist nur eine Pars caudofemoralis auf. Der Verlauf der Blutgefäße und Nerven entspricht mit wenigen Ausnahmen dem des Hausgeflügels. Beim Habicht wird die Arteria metatarsalis plantaris im distalen Drittel des Tarsometatarsus von der Arteria metatarsalis dorsalis communis abgegeben.

VII. Summary

Falconers appreciate hawks because of their height and shape the behavior and especially the striking way of hunting. Beside the golden eagle (Aquila chrysaetos) and the falcon (Falco peregrinus) the hawk belongs to the three types of birds of prey which are allowed to do the hawking in Germany.

The form of life and the way to get their prey are responsible for the characteristics of the hind limb muscles in hawks.

8 hawks of different sex will be examined. Frozen hawks are taken for the preparation of the muscles and nerves after fixing them in Klotz solution. Fresh deceased hawks are taken for the corrosion casts (SCHUMMER 1935, 1936, 1951). The prepared muscles, nerves and the corrosion casts are documented by photographs and illustrations. From the single drawings we tried to make one topographical compendium. We also made a radiograph which is documented by a photograph and an illustration.

Normally the Musculus gastrocnemius has the biggest size of all shank muscles. In hawks the Musculus flexor hallucis longus is exceptionally large. The two parts of the Musculus extensor hallucis longus are well defined in many birds, but the entire muscle is one of the more variable. In hawks the muscle consists of three parts. The Musculus iliotibialis lateralis is divided into the Pars praeacetabularis and the Pars postacetabularis. In hawks the Pars postacetabularis is absent. The Musculus flexor cruris lateralis can not be found. In many birds the Musculus caudoiliofemoralis consists of two parts, the Pars caudofemoralis and the Pars iliofemoralis. In hawks only the Pars caudofemoralis is present.

The development of the blood-vessels and the nerves is according to poultry nearly the same.

VIII. Literaturverzeichnis

Baumel, **J. J**. (1993): Handbook of Avian Anatomy: Nomina Anatomica Avium. Second Edition, Puplications of the Nuttall Ornithological Club, No. 23, Cambridge, Mass.

Conzemius, **T**. and **N**. **Kopf** (1991): Treatment of fractures in wild birds: Indication and possibilities, in: Proceed. Meet. Europ. Chapter Assoc. Avian Vet., 118-124

Fischer, W. (1995): Die Habichte: Accipiter, 3. Auflage, Neue Brehm Bücherei, Bd. 158, Magdeburg

Fowler, M. E. (1979): Ossification of long bones in raptores, in: J.E. Cooper and A.G. Greenwood (eds.): Recent advances in the study of raptor diseases, Proceed. Int. Symp. Diseases of Birds of Prey, London, 75-82

Fritz, M. (1997): Dispersive fraktale Charakterisierung und Minkowski-Analyse der Hodenarterien von Hund und Pferd. Vet. med. Diss. Gießen

Gadow, H. und E. Selenka (1891): Aves. In: Bronn`s „Klassen und Ordnungen des Thier-Reichs“, Leipzig

George, J. C., and **A. J. Berger** (1966): Avian Myology, Academic Press, New York

Grimm, F. (1978): Unterschenkelfrakturen des Greifvogels und deren Behandlungs-möglichkeiten. Der praktische Tierarzt 59, 684-686

Brüll, H. (1970) in: Grzimeks Tierleben, Band 7, Vögel 1, Zürich

Heidenreich, M. (1995): Greifvögel: Krankheiten, Haltung, Zucht; Blackwell Wiss.-Verl. Berlin; Wien

Heidenreich, M. (1988): Tierschutzrechtliche Aspekte in der Falknerei. Dtsch. Tierärztl. Wschr. 95, 56-58

Herzog, K. (1968): Anatomie und Flugbiologie der Vögel. Fischer Verlag, Stuttgart

Huber, V. (1986): Der Wildvogel als Patient aus rechtlicher und tiermedizinischer Sicht. Vet. med. Diss., München

Isenbügel, E. (1988): Medizinische Betreuung und Auswilderung verunfallter Greifvögel. Berl. Münch. Tierärztl. Wschr. 101, 310-315

King, A. S. und **J. Mc Lelland** (1978): Form and Function in Birds, Vol. 1-4, Academic Press, London, 1979-1984

Kostka, V. (1992): Röntgenologische Untersuchungen am Rumpf- und Gliedmaßenskelett von Zier- und Wildvögeln: anatomische, physiologische und pathologische Befunde. Vet. med. Diss. Gießen

Krautwald, M. E., **B. Tellhelm**, **G. Hummel**, **V. Kostka** und **E. F. Kaleta** (1992): Atlas zur Röntgenanatomie und Röntgendiagnostik der Ziervögel. Parey Verlag, Hamburg und Berlin

Nizankowski C. und **A. Kedzia** (1975): Die polnischen Kunststoffe Methyl- und Butylmethacrylat und synthetischer Latex LBS 3022 in der anatomischen Technik. Wiss. Z. d. Friedrich-Schiller-Univ., Math.-Nat. R. 24: 229-233

Salomon, F.-V. (1993): Lehrbuch der Geflügelanatomie. Fischer Verlag, Jena, Stuttgart

Schummer, A. (1935): Ein neues Mittel (Plastoid) und Verfahren zur Herstellung korrosionsanatomischer Präparate. Anat. Anz. 81, 177-224

Schummer, A. (1936): Korrosionsanatomische Präparate mit neuem Mittel nach neuem Verfahren hergestellt. Anat. Anz. 81, Erg. Bd., 301-303

Schummer, A. (1951): Vereinfachtes Plastoid-Korrosionsverfahren. Anat. Anz. 98, 288-290

Schuster, S. (1996): Untersuchungen zu Häufigkeit, Lokalisation und Art von Frakturen beim Vogel. Vet. med. Diss., Gießen

Trommer, G. (1993): Greifvögel. 4. Auflage, Ulmer, Stuttgart

Vollmerhaus, B.(1992): Anatomie der Vögel. In: Nickel, R., A. Schummer und E. Seiferle: Lehrbuch der Anatomie der Haustiere, Bd. V, Verlag P. Parey, Berlin, Hamburg

Wolfing, P. (1985 a): Erfahrungen in einer Vogelauffangstation. Vogel und Umwelt 2, 247-252

Wolfing, P. (1985 b): Erfahrung bei der medizinischen Versorgung verletzter Greifvögel und Eulen. Vogel und Umwelt 3, 235-238

Zedler, W. und **M. Saleh** (1965): Über die Heilung von Knochenbrüchen der Vögel. Berl. Münch. Tierärztl. Wschr. 13, 249-253

Danksagung

An erster Stelle gilt mein Dank Herrn Prof. Dr. G. Hummel für die Überlassung des Themas und für seine allzeit freundliche Unterstützung dieser Arbeit.

Frau Helga Juchniewicz möchte ich für die Anfertigung der gelungenen Zeichnungen danken, sowie allen anderen Mitarbeitern des Institutes für Veterinär-Anatomie, -Histologie und -Embryologie für das freundliche Entgegenkommen.

Für die Hilfe in der Anfangsphase der Arbeit und beim Herstellen der anatomischen Korrosionspräparate danke ich Katja Savioli.

Dr. Urban Thelen war immer ein Ansprechpartner. Auch ihm sei Dank für die Abklärung der rechtlichen Seite dieser Arbeit.

Weiterhin danke ich Till Roos für das Anfertigen der Fotografien und Hartmut Gerlach, der mit seiner „alten Kaiseradlerdame“ mein Interesse für Greifvögel geweckt hat.

Zuletzt und ganz besonders danke ich meiner Familie, vor allem Annarese, die mir immer den Rücken frei gehalten hat.